ISSN 1808-1851

COLUNA

Periodicidade: trimestral

Volume 17• Número 4 • Out/Dez 2018

Órgão oficial da

SOCIEDADE BRASILEIRA DE COLUNA

Sociedade Brasileira de Coluna
Sociedade Portuguesa de Patologia da Coluna Vertebral
Asociación Mexicana de Cirujanos de Columna
Capítulo de Columna de la Sociedad Ecuatoriana de Ortopedia y Traumatología
Capítulo de Columna de la Sociedad Colombiana de Ortopedia y Traumatología
Capítulo de Columna de la Sociedad Venezolana de Cirugía Ortopédica y Traumatología
Sociedad Iberolatinoamericana de Columna Vertebral
Sociedade Brasileira de Neurocirurgia
Capítulo de Columna de la Federación Latinoamericana de Sociedades de Neurocirugía
Capítulo de Columna da Sociedad Latinoamericana de Ortopedia y Traumatología
Sociedad Argentina de Patologia de la Columna Vertebral
Federação Mundial de Quiropraxia
Capítulo de Coluna do México – Columna en linea
Associação Paraguaia de Cirurgia de Coluna
Associação Cazaquistanesa de Neurocirurgiões
Associação Russa de Neurocirurgiões de Coluna Vertebral

- ESTUDO COMPARATIVO DO TRAJETO DO PLEXO LOMBAR NOS LADOS DIREITO E ESQUERDO ATRAVÉS DO MÚSCULO PSOAS
- EVALUATION OF THE VEPTR SYSTEM IN THE MANAGEMENT OF SPINAL DEFORMITIES BETWEEN 2008 AND 2014 AT THE ROOSEVELT INSTITUTE
- CORRECTION OF SCOLIOSIS IN CHILDREN WITH CONGENITAL HEART DEFECTS
- ESCOLIOSE IDIOPÁTICA DO ADOLESCENTE E SIMILARES: FIXAÇÃO CURTA, APICAL, ÚNICA OU MÚLTIPLA
- ESCOLIOSE IDIOPÁTICA DO ADOLESCENTE E SIMILARES: NOVA FERRAMENTA PARA MEDIR O PLANO CORONAL
- ESCOLIOSE IDIOPÁTICA DO ADOLESCENTE E SIMILARES: CLASSIFICAÇÃO TRIDIMENSIONAL
- BASIC PRINCIPLES IN THE CORRECTION OF SEVERE SCOLIOTIC DEFORMITIES USING PEDICLE SCREW FIXATION
- AVALIAÇÃO RADIOGRÁFICA DA ESTABILIDADE DA TRANSIÇÃO TORACOLOMBAR UTILIZANDO DOIS MODELOS DE ÓRTESES
- VALIDATION OF A NEW CLINICAL SIGN OF LUMBAR FACET SYNDROME
- AVALIAÇÃO DOS RESULTADOS DA FIXAÇÃO PÉLVICA EM LONGAS INSTRUMENTAÇÕES LOMBOSSACRAS EM PACIENTES IDOSOS
- ESTUDO TOMOGRÁFICO DA TÉCNICA DO PARAFUSO DE S2-ALAR-ILÍACO EM MULHERES BRASILEIRAS
- APOPTOSIS, NUTRITION, AND METABOLISM OF TRANSPLANTED INTERVERTEBRAL DISC CELLS
- RESECCIÓN EN BLOQUE DE OSTEOBLASTOMA LUMBAR. PRESENTACIÓN DE UN CASO Y ACTUALIZACIÓN BIBLIOGRÁFICA
- HIDATIDOSIS VERTEBRAL: REVISIÓN BIBLIOGRÁFICA Y REPORTE DE CASO CLÍNICO
- REDUCTION AND INTERNAL FIXATION OF COMPLEX FRACTURES OF THE ODONTOID BY THE TRANSORAL APPROACH
- EXTRADURAL SPINAL CORD HEMANGIOBLASTOMA: A CASE REPORT AND LITERATURE REVIEW

4Life Healthcare Innovation

PRODUTO EXCLUSIVO

EUROSPINE



A2L®

CAGE ALIF EM PEEK COM TRAVA DUPLA ANTERIOR E POSTERIOR. EVITA MIGRAÇÃO PRIMÁRIA E SECUNDÁRIA

CARACTERÍSTICAS

O Cage lombar ALIF em PEEK apresenta tamanhos adequados para adaptar-se a altura vertebral, com dupla trava (anterior e posterior). A trava assegura contra o risco de migração primária, secundária e a área de contato gera maior suporte e facilita a osteointegração. Proporciona ao cirurgião acompanhamento da consolidação óssea por ser radiotransparente.

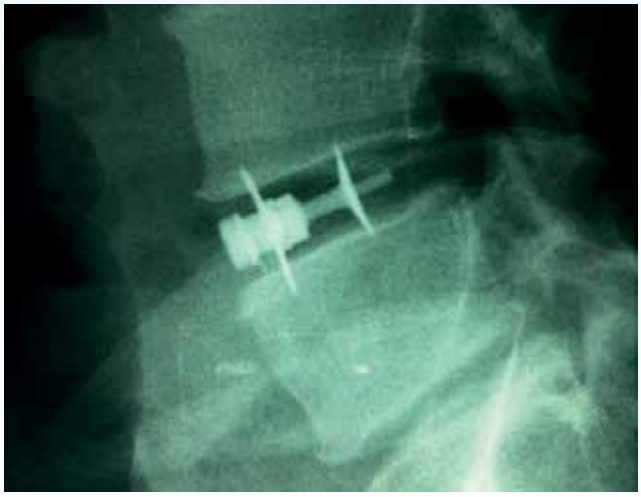

Imagem de colocação de Stand-alone

São Paulo 11 3044 1433
Brasília 61 3577 9999

acesse nosso site:
www.fusao.com

FUSAO Soluções para Medicina

AOSPINE
LATIN AMERICA

AOSpine Latin America

Regional Courses Santiago 2019

REGISTER NOW! JUNE 6-8

santiago2019.aospine.org | **santiagopr2019.aospine.org**
MASTER MODULES PRINCIPLES COURSE



SISTEMA SACROILÍACO / SACROILIAC SYSTEM

SISTEMA SACROILÍACO
VIA POSTERIOR



REGISTRO ANVISA Nº 80078450021

Compatibilidade com o Sistema Pedicular TLS
Compatibility with TLS Pedicular System

INSTRUMENTAIS / INSTRUMENTS



www.ossea.com.br

ÓSSEA
MEDICAL TECHNOLOGY

Global Spine Congress 2019

The Global Spine Congress heads to North America



Global Spine Congress

Toronto, Canada | May 15–18, 2019

www.gsc2019.org ▪ #GSCToronto

AOSPINE

© 2018 AOSpine International. All rights reserved. E & OE.

AOSPINE
LATIN AMERICA

60 YEARS | AO Foundation
Transforming surgery, changing lives

Simpósio Avançado AOSpine Pré-Congresso SBC— Soluções AOSpine em casos complexos & Complicações: Como evitar e tratar

01 de Maio, 2019 . São Paulo, Brasil

Participe do simpósio da AOSpine que acontecerá durante o XVII Congresso Brasileiro de Coluna. O programa é baseado em casos clínicos difíceis e complicações em cada segmento anatômico: **occipitocervical, coluna cervical sub-axial, transição cervicotorácica, coluna toracolumbar e sacral**. Todos os casos foram cuidadosamente selecionados para gerar maior discussão e serão complementados com take home messages. A programação também terá **guest lectures** preparadas pelos palestrantes internacionais.

CO-CHAIRPERSONS



Asdrubal Falavigna
Caxias do Sul



Luiz Vialle
Curitiba

FACULTY INTERNACIONAL

+ FACULTY NACIONAL



Jean Ouellet
Montreal



Richard Bransford
Seattle

Inscreva-se agora: www.cbc2019.com.br

LOCAL:

WTC Events Center
Av. das Nações Unidas, 12551.
Brooklin Novo, São Paulo - SP

Em colaboração com
SBC
Sociedade Brasileira de Coluna

AOSpine Contact: Luana Torres | ltorres@aospine.org | T (41) 3016 4491

Estaremos com um espaço AOSpine durante o XVII Congresso Brasileiro de Coluna, de 02 a 04 de Maio de 2019.

Aproveite a oportunidade para fazer ou renovar sua membresia e esclarecer eventuais dúvidas. Esperamos sua visita!



COLUNA/COLUMNA

Coluna/Columna v17, n4 Out/Dez 2018

ISSN 1808-1851

Indexada nas Bases de Dados SCIELO, SCOPUS e LILACS (Literatura Latino-Americana e do Caribe em Ciências da Saúde)

Filiada à Associação Brasileira de Editores Científicos

Editor Científico

Helton L.A. Defino, Faculdade de Medicina de Ribeirão Preto, Universidade de São Paulo (Ribeirão Preto, SP, Brasil)

Editor Executivo

Sérgio Daher, Hospital das Clínicas da Faculdade de Medicina da UFG (Goiânia, GO, Brasil).

Editores Associados

Alvaro Dawling, Instituto de Ensino e Pesquisa CK, (São Paulo, SP, Brasil); CK Internacional, (Santiago,Chile); Clinica Kennedy, (Santiago/Chile).
Byvaltsev Vadim, Irkutsk Scientific Center of Surgery and Traumatology (Irkutsk Russia)
Eduardo Barros Puertas, Universidade Federal de São Paulo (São Paulo, SP, Brasil)
Ivan Ferrareto, Universidade Federal de São Paulo (Ribeirão Preto, SP, Brasil)
José María Jiménez Avila, Centro Médico Nacional de Occidente. IMSS. TEC de Monterrey campus Guadalajara. Facultad de Medicina (Guadalajara, Jalisco, México)
Kolesov Sergey, Priorov N.N Central Institute of Traumatology and Orthopaedics (Moscow. Russia)
Mauro dos Santos Volpi, Universidade Estadual Paulista Júlio de Mesquita Filho (Botucatu, SP, Brasil)
Osmar Avanzi, Faculdade de Ciências Médicas da Santa Casa de São Paulo (São Paulo, SP, Brasil)
Sérgio Zylbersztejn, Universidade Federal de Ciências da Saúde de Porto Alegre (Porto Alegre, RS, Brasil)
Tarcisio Eloy Pessoa de Barros Filho, Instituto de Ortopedia e Traumatologia do HC/FMUSP (São Paulo, SP, Brasil)

Conselho Editorial

Akshulakov Serik (Astana,Cazaquistão)
Albert Vincent Berthier Brasil, Santa Casa Porto Alegre (Porto Alegre, RS,Brasil)
Aleinikov Viktor, National Center for Neurosurgery (Astana,Cazaquistão)
Andres Edgar Rodriguez Fuentes, Univ. de São Paulo (Ribeirão Preto, SP, Brasil)
Andres Rodriguez Munera, Fundacion Sta Fé de Bogotá (Bogotá, Colombia)
Asdrubal Falavigna, Universidade de Caxias do Sul, (Caxias do Sul, RS, Brasil).
Asdrúbal Silveri, Centro de Deformidades de Columna (Montevidéo, Uruguai)
Bartolomé Marré, Hosp. Trabajador Santiago (Santiago, Chile)
Carlos Eduardo Algaves Soares de Oliveira, Hospital do Servidor (São Paulo, SP, Brasil)
Carlos Henrique Maçaneiro, Univ. da Região Joinville (Joinville, SC, Brasil)
Carlos Henrique Ribeiro, Hospital Quinta D'or (Rio de Janeiro, RJ, Brasil)
Carlos Umberto Pereira, Univ. Federal de Sergipe (Aracaju, SE, Brasil)
Carlos Tello, Sociedad Ibero Latinoamericana de Columna (Buenos Aires, Argentina)
Carlos Villanueva Leal, Vall D'Hebron Hosp. Traumatologia Rehabilitación (Barcelona, Espanha)
Carolina Kolberg, Federación Latino Americana de Quiropráctica (Brasilia, DF, Brasil)
Délio Eulálio Martins, Univ. Federal de São Paulo (São Paulo, SP, Brasil)
Elcio Landim, Univ. Estadual de Campinas (Campinas, SP, Brasil)
Enguer Beraldo Garcia, Santa Casa de Belo Horizonte (Belo Horizonte, MG, Brasil)
Enrique Izquierdo Nuñez, Univ. Complutense de Madrid (Madri, Espanha)
Enrique Jimenez Hakim, Fundacion Santa Fé de Bogotá (Bogotá, Colombia)
Enrique Osorio Fonseca, Univ. El Bosque Bogotá (Bogotá, Colômbia)
Ernesto Bersusky, Hosp. Nacional de Pediatria Juan P. Garrahan (Buenos Aires, Argentina)
Erasmo de Abreu Zardo, Pontifícia Univ. Católica (Porto Alegre, RS, Brasil)
Fernando Antonio Mendes Façanha Filho, Univ. Federal do Ceará (Fortaleza, CE, Brasil)
Fernando Helo Yamhure, Clínica Reina Sofia (Bogota, Colombia)
Francisco Limeira dos Santos Neto, Univ. Federal de Pernambuco (Recife, PE, Brasil)
Francisco Javier Sánchez Pérez-Grueso, Hosp. La Paz (Madri, Espanha)
Gabriel Virgilio Ortiz García, Centro Médico Puerta de Hierro (Zapopan, Jalisco, México)
Geraldo de Sá Carneiro Filho, Hosp. da Restauração (Recife, PE, Brasil)
Gushcha Artem, Research center of Neurology Volokolamskoe (Moscow Russia)
Guy Broch Haro, Issste Hospital Lopez Mateos (México, Distrito Federal)
Herman Michael Dittmar Johnson, Centro Médico Puerta de Hierro (Zapopan, Jalisco, México), Universidad de Guadalajara (Guadalajara, México)
Jorge Felipe Ramirez, Clínica Reina Sofia (Bogotá-Colombia)
Jorge Manuel A. Draper Mineiro, Hosp. Cuf Descobertas (Lisboa, Portugal)
José Castro Guimarães Consciência, Hosp. de Egas Moniz (Lisboa, Portugal)
José Gabriel Rugeles Ortiz, Cecimin Organizacion Sanitas (Bogota, Colombia)
Juan Silva, Univ. Nacional de Asuncion (Assunção, Paraguai)
Karen Weissman (Clínica Fundácion Médica San Cristóbal, Santiago, Chile)
Kerimbayev Talgat, National Center for Neurosurgery (Astana,Cazaquistão)
Luciano Miller Reis Rodrigues, Faculdade de Medicina do ABC (Santo André, SP, Brasil)
Luis Carlos Ramíres, Instituto de Seguros Sociales (Bogotá,Colombia)
Luis Eduardo Munhoz da Rocha, Hosp. Pequeno Príncipe (Curitiba, PR, Brasil)
Luiz Roberto Gomes Vialle, Pontifícia Univ. Católica (Curitiba, PR, Brasil)
Marcelo Gruenberg, Hosp. Italiano de Buenos Aires (Buenos Aires, Argentina)
Marcelo Wajchenberg, Univ. Federal de São Paulo (São Paulo-SP-Brasil)
Marcello H. Nogueira-Barbosa, Univ. de São Paulo (Ribeirão Preto, SP, Brasil)
Marcos Masini, Univ. Planalto Central (Brasília, DF, Brasil)
Mario Augusto Taricco, Univ. de São Paulo (São Paulo, SP, Brasil)
Mario Herrera (Bogotá-Colombia)
Mauricio Pagy de Calais Oliveira, Centro Mineiro de Cirurgia da Coluna (Belo Horizonte, Brasil)
Mihailovsky Michai, Cuvyan Institute of Traumatology and Orthopaedics (Novosibirsk, Russia)
Murilo Tavares Daher, Departamento de Ortopedia da Universidade Federal de Goiás (Goiânia, GO, Brasil)
Néstor Fiore, Hosp. de La Plata (Buenos Aires, Argentina)
Nicolás J. Macchiavello Cornejo, Hospital Clínico de la Universidad de Chile (Santiago, Chile)
Óscar Luís Alves, Hospital Lusíadas Porto e Centro Hospitalar Vila Nova de Gaia/Espinho EPE (Porto, Portugal)
Ptashnikov Dmitriy, Institute of Traumatology and Orthopaedics (St Petersburg, Russia)
Renato Tavares Daher, Centro de Reabilitação e Readptação Dr. Henrique Santillo (Goiânia, Goiás)
Roberto Chapa Sosa, Hosp. de Alta Especialidad Christus Muguerza (Monterrey, Nuevo Leon, México)
Roberto Sakamoto Falcon, Hospital Ortopédico-Lifecenter (Belo Horizonte, MG, Brasil)
Rodrigo Amaral, Instituto de Patologia da Coluna – IPC (Sao Paulo, SP, Brasil)
Ruy Vaz, Hosp. de São João (Porto, Portugal)
Sérgio Afonso Hennemann, Hosp. Mãe de Deus (Porto Alegre, RS, Brasil)
Victor Paul Miramontes, CNR/O-Centro Nacional de Rehabilitación (Cidade do México, México)
Washington Bermúdez Santos, Montevideo Spine Center (Montevideo, Uruguai)
Xavier Soler I Graells, Univ. Federal do Paraná (Curitiba, PR, Brasil)

Correspondentes Estrangeiros

Jack Zigler, Texas Back Institute (Dallas, Texas, USA)
Marek Szpalski, Hôpitaux Iris Sud (Bruxelles, Belgica)
Robert Gunzburg, Belgium and Eeuwfeest Kliniek (Antwerpen, Belgica)
Steven R. Garfin (San Diego, CA, Estados Unidos)

Editor Consultivo

Arthur Tadeu de Assis - São Paulo - SP - Brasil

Editora Gerente

Flávia M. S. Pires - São Paulo - SP - Brasil

Coluna/Columna é uma Publicação Oficial Sociedade Brasileira de Coluna e das Sociedades afiliadas: Asociación Mexicana de Cirujanos de Columna – AMCICO; Associação Paraguaia de Cirurgia de Coluna; Associação Cazaquistanesa de Neurocirurgiões; Associação Russa de Neurocirurgiões de Coluna Vertebral; Capítulo de Columna de la Federación Latinoamericana de Sociedades de Neurocirugía – FLANC; Capítulo de Columna de la Sociedad Ecuatoriana de Ortopedia y Traumatologia - SEOT; Capítulo de Columna de la Sociedad Colombiana de Ortopedia y Traumatología – SCCOT; Capítulo de Columna da Sociedad Latinoamericana de Ortopedia y Traumatología – SLAOT; Capítulo de Columna de la Sociedad Venezolana de Cirugía Ortopédica y Traumatologia – SVCOT; Capítulo de Coluna do México- Columna en linea; Federação Mundial de Quiropraxia (WFC); Sociedad Argentina de Patologia de la Columna Vertebral – SAPCV; Sociedad Iberolatinoamericana de Columna Vertebral – SILACO; Sociedade Brasileira de Neurocirurgia – SBN; ; Sociedade Portuguesa de Patologia da Coluna Vertebral – SPPCV.

Atha Comunicação e Editora: Coordenação editorial, criação, diagramação e produção gráfica
Rua Machado Bittencourt, 190 - 4° andar - conj. 410 - CEP: 04044-903 - São Paulo - SP
Tel/Fax: (11) 5087-9502/5579-5308 - 1atha@uol.com.br

Órgão oficial da Sociedade Brasileira de Coluna

Al. Lorena, 1304, 14°, cj. 1406/07
Jd. Paulista - São Paulo - SP - Brasil
Cep: 01424-001 - Tel.: 11 3088-6615

Secretária Administrativa: Ana Maria Cella - coluna@coluna.com.br

• Periodicidade: Trimestral

Informações: coluna.columna@uol.com.br

Visite o site da Sociedade Brasileira de Coluna
portalsbc.org

Revista disponível eletronicamente
www.revistacoluna.org

COLUNA/COLUMNA

VOLUME 17 - Nº 4 - 2018 - Sumário/Contents/Contenido

Artigos Originais/*Original Articles/Artículos Originales*

CIÊNCIAS BÁSICAS/BASIC SCIENCES/CIENCIAS BÁSICAS

ESTUDO COMPARATIVO DO TRAJETO DO PLEXO LOMBAR NOS LADOS DIREITO E ESQUERDO ATRAVÉS DO MÚSCULO PSOAS.....262
COMPARATIVE STUDY OF LUMBAR PLEXUS PATH ON THE LEFT AND RIGHT SIDES THROUGH THE PSOAS MUSCLE
ESTUDIO COMPARATIVO DEL TRAYECTO DEL PLEXO LUMBAR EN LOS LADOS DERECHO E IZQUIERDO A TRAVÉS DEL MÚSCULO PSOAS
Emiliano Neves Vialle, Luiz Roberto Gomes Vialle, Letícia Cardoso Ern, Luis Miguel Duchén Rodríguez, Grover Coaquira Huayta, Joana Bretas Cabral Rondon Guasque
http://dx.doi.org/10.1590/S1808-18512018170418952O

DEFORMIDADES/*DEFORMITIES/DEFORMIDADES*

EVALUATION OF THE VEPTR SYSTEM IN THE MANAGEMENT OF SPINAL DEFORMITIES BETWEEN 2008 AND 2014 AT THE ROOSEVELT INSTITUTE 266
AVALIAÇÃO DO SISTEMA VEPTR NO TRATAMENTO DAS DEFORMIDADES ESPINAIS ENTRE 2008 E 2014 NO INSTITUTO ROOSEVELT
EVALUACIÓN DEL SISTEMA VEPTR EN EL MANEJO DE DEFORMIDADES ESPINALES ENTRE 2008 A 2014, EN EL INSTITUTO ROOSEVELT
Carlos Segundo Montero, David Meneses, Fernando Alvarado, Wilmer Godoy, Maria Margarita Acosta, Ricardo José Méndez
http://dx.doi.org/10.1590/S1808-18512018170420184 3

CORRECTION OF SCOLIOSIS IN CHILDREN WITH CONGENITAL HEART DEFECTS.....270
CORREÇÃO DA ESCOLIOSE EM CRIANÇAS COM DEFEITOS CARDÍACOS CONGÊNITOS
CORRECCIÓN DE LA ESCOLIOSIS EN NIÑOS CON DEFECTOS CARDIACOS CONGÉNITOS
Stepan Kudryakov, Ilya Shavyrin, Sergey Kolesov, Konstantin Ukolov, Dmitriy Gorbatyuk, Andrey Panteleyev, Vladimir Aizenberg
http://dx.doi.org/10.1590/S1808-18512018170420047 2

ESCOLIOSE IDIOPÁTICA DO ADOLESCENTE E SIMILARES: FIXAÇÃO CURTA, APICAL, ÚNICA OU MÚLTIPLA 275
ADOLESCENT IDIOPATHIC SCOLIOSIS AND SIMILAR CONDITIONS: SHORT, APICAL, SINGLE OR MULTIPLE FIXATION
ESCOLIOSIS IDIOPÁTICA DEL ADOLESCENTE Y AFECCIONES SIMILARES: FIJACIÓN CORTA, APICAL, ÚNICA O MÚLTIPLE
Enguer Beraldo Garcia, Liliane Faria Garcia, Enguer Beraldo Garcia Jr, Juliana Garcia Camarinha, Marcos Felipe Camarinha, Roberto Garcia Gonçalves, Eduardo Beraldo Garcia, Saulo Terror Giesbrecht, Victor de Oliveira Matos
http://dx.doi.org/10.1590/S1808-18512018170419181 7

ESCOLIOSE IDIOPÁTICA DO ADOLESCENTE E SIMILARES: NOVA FERRAMENTA PARA MEDIR O PLANO CORONAL.....281
ADOLESCENT IDIOPATHIC SCOLIOSIS AND SIMILAR CONDITIONS: NEW TOOL TO MEASURE THE CORONAL PLANE
ESCOLIOSIS IDIOPÁTICA DEL ADOLESCENTE Y AFECCIONES SIMILARES: NUEVA HERRAMIENTA PARA MEDIR EL PLAN CORONAL
Enguer Beraldo Garcia, Guilherme Brescia Payão, Liliane Faria Garcia, Enguer Beraldo Garcia Jr, Marcos Felipe Camarinha, Roberto Garcia Gonçalves, Juliana Garcia Camarinha, Saulo Terror Giesbrech, Victor De Oliveira Matos
http://dx.doi.org/10.1590/S1808-18512018170419182 0

ESCOLIOSE IDIOPÁTICA DO ADOLESCENTE E SIMILARES: CLASSIFICAÇÃO TRIDIMENSIONAL 286
ADOLESCENT IDIOPATHIC SCOLIOSIS AND SIMILAR CONDITIONS: THREE-DIMENSIONAL CLASSIFICATION
ESCOLIOSIS IDIOPÁTICA DEL ADOLESCENTE Y AFECCIONES SIMILARES: CLASIFICACIÓN TRIDIMENSIONAL
Enguer Beraldo Garcia, Liliane Faria Garcia, Saulo Terror Giesbrecht, Luis Gustavo Vasconcelos, Enguer Beraldo Garcia Jr, Marcos Felipe Camarinha, Eduardo Beraldo Garcia, Juliana Garcia Camarinha, Roberto Garcia Gonçalves, Victor de Oliveira Matos
http://dx.doi.org/10.1590/S1808-18512018170419181 8

BASIC PRINCIPLES IN THE CORRECTION OF SEVERE SCOLIOTIC DEFORMITIES USING PEDICLE SCREW FIXATION.....293
PRINCÍPIOS BÁSICOS PARA CORREÇÃO DE DEFORMIDADES ESCOLIÓTICAS GRAVES USANDO FIXAÇÃO COM PARAFUSOS PEDICULARES
PRINCIPIOS BÁSICOS PARA CORRECCIÓN DE DEFORMIDADES ESCOLIÓTICAS GRAVES USANDO FIJACIÓN CON TORNILLOS PEDICULARES
Andrey Baklanov, Sergey Kolesov, Ilya Shavyrin, Andrey Panteleyev
http://dx.doi.org/10.1590/S1808-18512018170420048 1

DIAGNÓSTICO POR IMAGENS/*DIAGNOSTIC IMAGING/DIAGNÓSTICO POR IMÁGENES*

AVALIAÇÃO RADIOGRÁFICA DA ESTABILIDADE DA TRANSIÇÃO TORACOLOMBAR UTILIZANDO DOIS MODELOS DE ÓRTESES.....300
RADIOGRAPHIC EVALUATION OF THORACOLUMBAR STABILIZATION USING TWO DIFFERENT ORTHOSIS SYSTEMS
EVALUACIÓN RADIOGRÁFICA DE LA ESTABILIDAD DE LA TRANSICIÓN TORACOLUMBAR UTILIZANDO DOS MODELOS DE ÓRTESIS
Murilo Tavares Daher, Vinício Nunes Nascimento, Pedro Felisbino Jr, Nilo Carrijo Melo, Brenda Cristina Ribeiro Araújo, Sérgio Daher
http://dx.doi.org/10.1590/S1808-18512018170417912 8

DOENÇAS DEGENERATIVA/*DEGENERATIVE DISEASE*/*ENFERMEDAD DEGENERATIVA INTERVERTEBRAL*

VALIDATION OF A NEW CLINICAL SIGN OF LUMBAR FACET SYNDROME.....303
VALIDAÇÃO DE UM NOVO SINAL CLÍNICO DA SÍNDROME DA FACETÁRIA LOMBAR
VALIDACIÓN DE UN NUEVO SIGNO CLÍNICO DEL SÍNDROME FACETARIO LUMBAR
Juan Carlos Acevedo Gonzalez
http://dx.doi.org/10.1590/S1808-185120181704160077

TÉCNICA CIRURGICA/*SURGICAL TECHNIQUE*/*TÉCNICA QUIRÚRGICA*

AVALIAÇÃO DOS RESULTADOS DA FIXAÇÃO PÉLVICA EM LONGAS INSTRUMENTAÇÕES LOMBOSSACRAS EM PACIENTES IDOSOS.....308
EVALUATION OF THE RESULTS OF PELVIC FIXATION IN LONG LUMBOSACRAL INSTRUMENTATIONS IN ELDERLY PATIENTS
EVALUACIÓN DE LOS RESULTADOS DE LA FIJACIÓN PÉLVICA EN INSTRUMENTACIONES LUMBOSACRAS LARGAS EN PACIENTES MAYORES
Marcos Calixto Acchar, Leonardo Fonseca Rodrigues, Carlos Alexandre Botelho do Amaral, Sergio Gurgel Fernandes, Flavio Cavallari
http://dx.doi.org/10.1590/S1808-185120181704162857

ESTUDO TOMOGRÁFICO DA TÉCNICA DO PARAFUSO DE S2-ALAR-ILÍACO EM MULHERES BRASILEIRAS.....313
TOMOGRAPHIC STUDY OF THE S2-ALAR-ILIAC SCREW TECHNIQUE IN BRAZILIAN WOMEN
ESTUDIO TOMOGRÁFICO DE LA TÉCNICA DEL TORNILLO S2-ALAR-ILÍACO EN MUJERES BRASILEÑAS
Thiego Pedro Freitas Araújo, João Paz Vaz de Souza, Diego Ubrig Munhoz, Mauro Costa Morais Tavares, Raphael Martus Marcon, Alexandre Fogaça Cristante, Tarcisio Eloy Pessoa de Barros Filho, Olavo Letaif Biraghi,
http://dx.doi.org/10.1590/S1808-185120181704179196

TUMOR E ONCOLOGIA/*TUMOR AND MEDICAL ONCOLOGU*/*TUMOR Y ONCOLOGÍA MÉDICA*

APOPTOSIS, NUTRITION, AND METABOLISM OF TRANSPLANTED INTERVERTEBRAL DISC CELLS.....317
APOPTOSE, NUTRIÇÃO E METABOLISMO DE CÉLULAS DE DISCOS INTERVERTEBRAIS TRANSPLANTADAS
APOPTOSIS, NUTRICIÓN Y METABOLISMO DE LAS CÉLULAS DE DISCOS INTERVERTEBRALES TRASPLANTADAS
Morgan B. Giers, Liudmila Bardonova, Kyle Eyster, Vadim Byvaltsev, Mark C. Preul
http://dx.doi.org/10.1590/S1808-185120181704191006

Artigo de Atualização/*Update Article*/*Actualizar Artículo*

TUMOR E ONCOLOGIA*/TUMOR AND MEDICAL ONCOLOGU/*TUMOR Y ONCOLOGÍA MÉDICA

RESECCIÓN EN BLOQUE DE OSTEOBLASTOMA LUMBAR. PRESENTACIÓN DE UN CASO Y ACTUALIZACIÓN BIBLIOGRÁFICA 323
RESSECÇÃO EM BLOCO DO OSTEOBLASTOMA LOMBAR. APRESENTAÇÃO DE UM CASO E ATUALIZAÇÃO BIBLIOGRÁFICA
BLOCK RESECTION OF LUMBAR OSTEOBLASTOMA. PRESENTATION OF A CASE AND BIBLIOGRAPHICAL UPDATE
Pedro Luis Bazán, Richard Avero Gonzalez, Nicolás Maximiliano Ciccioli, Enrique Alcides Casco, Álvaro Enrique Borri, Martín Medina
http://dx.doi.org/10.1590/S1808-185120181704179649

Revisão da Literatura/*Literature Review*/*Revisión de la Literatura*

INFECTOLOGY/*INFECTOLOGIA*/*INFECTOLOGÍA*

HIDATIDOSIS VERTEBRAL: REVISIÓN BIBLIOGRÁFICA Y REPORTE DE CASO CLÍNICO.....326
HIDATIDOSE VERTEBRAL: REVISÃO BIBLIOGRÁFICA E RELATO DE CASO CLÍNICO
VERTEBRAL HYDATIDOSIS: BIBLIOGRAPHICAL REVIEW AND CLINICAL CASE REPORT
Juan Manuel Velasco, Santiago Sapriza, Nicolás Galli, Fernando Garcia
http://dx.doi.org/10.1590/S1808-185120181704191824

Relato de Caso/*Case Report*/*Reporte de Caso*

DEFORMITIES/*DEFORMIDADES*/*DEFORMIDADES*

REDUCTION AND INTERNAL FIXATION OF COMPLEX FRACTURES OF THE ODONTOID BY THE TRANSORAL APPROACH 330
REDUÇÃO E OSTEOSSÍNTESE DE FRATURA COMPLEXA DO ODONTOIDE POR VIA TRANSORAL
REDUCCIÓN Y FIJACIÓN INTERNA DE FRACTURAS COMPLEJAS DE LA ODONTOIDES POR LA VÍA TRANSORAL
Geraldo de Sá Carneiro, Deoclides Lima Bezerra Júnior, Juliano Rodrigues Chaves, Saul Cavalcanti de Medeiros Quinino, Aline Figueiras da Trindade
http://dx.doi.org/10.1590/S1808-185120181704172951

TUMOR AND MEDICAL ONCOLOGU/*TUMOR E ONCOLOGIA*/*TUMOR Y ONCOLOGÍA MÉDICA*

EXTRADURAL SPINAL CORD HEMANGIOBLASTOMA: A CASE REPORT AND LITERATURE REVIEW.....333
HEMANGIOBLASTOMA EXTRADURAL MEDULAR: RELATO DE CASO E REVISÃO DE LITERATURA
HEMANGIOBLASTOMA EXTRADURAL DE LA MÉDULA ESPINAL: INFORME DE UN CASO Y REVISIÓN DE LA LITERATURA
Nikolay A. Konovalov, Stanislav U. Timonin, Lyudmila V. Shishkina, Anton G. Nazarenko, Dmitry A. Asyutin, Roman O. Onoprienko, Vasyli V. Korolishin, Bahromhon A. Zakirov, Maria M. Martynova, Stanislav V. Kaprovoy, Arthur L. Pogosyan, Albert A. Batyrov, Islam U. Cherkiev, Evgeni S. Brenyk
http://dx.doi.org/10.1590/S1808-185120181704200490

ISSN 1808-1851

INSTRUÇÕES AOS AUTORES/NORMAS PARA PUBLICAÇÃO

Revisado em janeiro de 2018

COLUNA/COLUMNA – ISSN 1808-1851 (versão impressa) e ISSN 2177-014X (versão ***on-line***) – é o órgão de publicação científica oficial da Sociedade Brasileira de Coluna – SBC e de associações afiliadas: Asociación Mexicana de Cirujanos de Columna – AMCICO; Asociación Paraguaya de Cirugía de Columna; Capítulo de Columna de la Federación Latinoamericana de Sociedades de Neurocirugía – FLANC; Capítulo de Columna de la Sociedad Ecuatoriana de Ortopedia y Traumatología – SEOT; Capítulo de Columna de la Sociedad Colombiana de Ortopedia y Traumatología – SCCOT; Capítulo de Columna de la Sociedad Latinoamericana de Ortopedia y Traumatología – SLAOT; Capítulo de Columna de la Sociedad Venezolana de Cirugía Ortopédica y Traumatología – SVCOT; Capítulo de Coluna do México – Columna en línea; Federação Mundial de Quiropraxia – WFC; Sociedad Argentina de Patología de la Columna Vertebral – SAPCV; Sociedad Iberolatinoamericana de Columna Vertebral – SILACO; Sociedade Brasileira de Neurocirurgia – SBN; Sociedade Portuguesa de Patologia da Coluna Vertebral – SPPCV. É publicada em duas versões, trimestralmente, em quatro edições ao ano. Sua proposta é divulgar artigos que contribuam para o aperfeiçoamento e o desenvolvimento da prática, da pesquisa e do ensino dos temas relacionados a coluna vertebral no Brasil e na América Latina.

ESCOPO E POLÍTICA

A Revista COLUNA/COLUMNA é uma revista de acesso aberto, que publica contribuições da comunidade científica nacional e internacional, na forma de artigos originais com elevado mérito científico (artigos de revisão, revisões sistemática, artigos de atualização). Seu objetivo é divulgar artigos que contribuam para o aperfeiçoamento e o desenvolvimento da prática, da pesquisa e do ensino dos temas relacionados à Coluna Vertebral, Patologias da Coluna Vertebral, Ortopedia e Traumatologia, Reabilitação e áreas afins.

A Coluna/Columna publica, preferencialmente, artigos originais de interesse internacional, e não apenas os de relevância regional. O Corpo Editorial é composto por membros nacionais e internacionais, que trabalham gratuitamente para aprimorar a qualidade do periódico, visando torná-la atraente não só para a pesquisa regional/nacional mas também para a comunidade científica internacional.

É publicada em duas versões, trimestralmente em 4 edições ao ano (Março, Junho, Setembro e Dezembro). Sua proposta é divulgar artigos que contribuam para o aperfeiçoamento e o desenvolvimento da prática, da pesquisa e do ensino dos temas relacionados à Coluna Vertebral.

Não há taxa para artigos de submissão e avaliação.

PREPARAÇÃO DO MANUSCRITO

Peer Review

O *peer review*, ou revisão por pares, é um dos fatores que sustentam a qualidade de um veículo científico. O corpo editorial da Coluna/Columna é formado, em sua maioria, por professores universitários, que permite um *peer review* criterioso e rigoroso. Todos os manuscritos, após aprovação dos editores, serão analisados por dois ou mais revisores, sendo o anonimato garantido em todo o processo de julgamento (duplo cego). Os artigos que não apresentarem mérito e não se enquadrarem na política editorial da revista serão rejeitados não cabendo recurso. Os comentários dos revisores serão devolvidos aos autores para modificações no texto ou justificativa de sua conservação. Somente após as aprovações finais, os manuscritos serão encaminhados para publicação.

Copyright

As declarações publicadas nos artigos são de inteira responsabilidade dos autores. Entretanto, todo material publicado se torna propriedade da Revista Coluna/Columna, que passa a reservar os direitos autorais. Os autores devem anexar como documento suplementar no sistema Scielo de publicação e submissão *on line*: a) Declaração de Conflito de Interesses; b) Certificado de Aprovação do Trabalho pela Comissão de Ética em Pesquisa da Instituição quando a investigação envolver experimentação em seres humanos ou animais; c) Documentação referente as eventuais fontes de financiamento do trabalho; d) Declaração de que os participantes assinaram documento de Consentimento Livre Informado, quando se tratar de pesquisa clínica com seres humanos; e) Carta de transferência dos direitos autorais assinada por todos os autores e declaração de que é inédito, não tendo sido submetido à publicação em outro periódico ou livro.

APRESENTAÇÃO E SUBMISSÃO DO MANUSCRITO

A Revista Coluna/Columna - é uma publicação trimestral que circula nos meses de janeiro/fevereiro/março, abril/maio/junho, julho/agosto/setembro, outubro/novembro/dezembro, em duas versões uma com os textos em seu idioma original (português, inglês ou espanhol) e outra versão em inglês, com a finalidade de publicar trabalhos originais da especialidade. Os conceitos e declarações contidos nos trabalhos são de total responsabilidade dos autores. Os artigos publicados na revista seguem os requisitos uniformes propostos pelo Comitê Internacional de Editores de Revistas Médicas, disponíveis no endereço eletrônico www.icmje.org.

A revista Coluna/Columna, em apoio às políticas para registro de ensaios clínicos da Organização Mundial de Saúde (OMS) e do *International Committee of Medical Journal Editors* (ICMJE), reconhecendo a importância dessas iniciativas para o registro e divulgação internacional de informação sobre estudos clínicos, em acesso aberto, somente aceitará para publicação a partir de agosto de 2009 os artigos de pesquisas clínicas que tenham recebido um número de identificação em um dos Registros de Ensaios Clínicos validados pelos critérios estabelecidos pela OMS e ICMJE, disponível no endereço: http://clinicaltrials.gov ou no site do Pubmed https://www.ncbi.nlm.nih.gov/pubmed.

Ao relatar experimentos sobre temas humanos e animais, indicar se os procedimentos seguiram as normas do Comitê Ético sobre Experiências Humanas da Instituição, na qual a pesquisa foi realizada ou de acordo com a declaração de Helsinki de 1995 e *Animal Experimentation Ethics,* respectivamente. Os autores devem incluir uma declaração indicando que o protocolo foi aprovado pelo Comitê de Ética da Instituição (Instituição de afiliação de pelo menos um dos autores) com o respectivo número de identificação. Também deve incluir que o Termo de Consentimento Livre e Esclarecido foi assinado por todos os participantes. Essas informações devem ser citadas na seção Material e Métodos do manuscrito.

A revista recebe para publicação artigos para as seguintes seções: Artigos Originais, Artigo de Revisão, Artigo de Atualização e Relato de Caso. Os artigos poderão ser escritos em Português, Espanhol ou Inglês. Os trabalhos deverão ser digitados em espaço duplo, usando, de preferência, o processador de texto Microsoft Word, com 3 cm de margens e a fonte Times New Roman, tamanho 12, não devendo ultrapassar de 20 páginas, incluindo folha de rosto, resumos, texto, agradecimentos, referências e tabelas. Arquivos em formato PDF não serão aceitos.

O artigo enviado deverá ser submetido, acompanhado de:

Folha de rosto: título do trabalho (conciso e informativo), em português, espanhol e inglês; o nome completo de cada autor (sem abreviações); e a instituição (As unidades hierárquicas devem ser apresentadas em ordem decrescente, por exemplo, universidade, faculdade e departamento; a que pertence cada um deles (Os nomes das instituições e programas deverão ser apresentados preferencialmente por extenso e na língua original da instituição ou na versão em inglês quando a escrita não é latina [p.ex. árabe, mandarim, grega]); com indicação numérica e sequencial, utilizando números arábicos sobrescritos. Se houver mais de uma afiliação institucional, indicar apenas a mais relevante; local de realização do trabalho e/ou da pesquisa; nome do autor correspondente com endereço completo, telefone, e-mail. O número ORCID de cada um dos autores deve ser informado na folha de rosto. http://orcid.org/

Resumo e Descritores: resumo, em português, inglês e espanhol com, no máximo 250 palavras. Os Artigos Originais, deverão ser estruturados (Objetivo, Métodos, Resultados, Conclusões) ressaltando os dados mais significativos do trabalho. Para Artigos de Revisão, Atualização ou Relato de Caso o resumo não deverá ser estruturado. Abaixo do resumo, especificar no mínimo três e no máximo seis descritores que definam o assunto do trabalho. Os descritores deverão ser baseados no DECS - Descritores em Ciências da Saúde - disponível no endereço eletrônico http://decs.bvs.br/; ou MeSH (Medical SubjectHeadings) em/ou *MeSH* - www.nlm.nih.gov/mesh/MBrowser.html. com as versões português, inglês e espanhol para cada um dos descritores.

Ademais, nos resumos devem ser incluídos o Nível de Evidência e o Tipo de Estudo, conforme tabela de classificação anexada ao final deste texto.

Apresentação do texto

Introdução: deverá conter o objetivo do trabalho e resumir os fundamentos lógicos do mesmo. Apresentar somente as citações estritamente pertinentes e não incluir dados ou conclusões do trabalho que está sendo relatado.

Métodos: deverá descrever claramente a seleção dos indivíduos que intervieram na pesquisa (pacientes ou animais de laboratório, incluindo os controles). Identificar idade, sexo e outras importantes características do indivíduo. A definição e relevância da raça ou etnia são ambíguas. Os autores devem ser particularmente cuidadosos quando usarem estas categorias. Identificar os métodos, equipamentos (apresentar o nome e endereço do fabricante entre parênteses) e os procedimentos em detalhes suficientes para permitir a reprodução dos resultados por outros pesquisadores. Citar se o estudo foi aprovado pelo Comitê de Ética da Instituição (Instituição de afiliação de pelo menos um dos autores) e informar o respectivo número de identificação. Também deve informar se o Termo de Consentimento Livre e Esclarecido foi assinado por todos os participantes.

Resultados: deverão ser apresentados em uma sequência lógica no texto, nas tabelas e figuras. Não deverão ser repetidos no texto todos os dados das tabelas ou ilustrações, devendo ser enfatizadas ou resumidas somente as observações importantes.

Discussão: deverá enfatizar os novos e mais importantes aspectos do estudo e as conclusões que se seguem. Não deverão ser repetidos os dados apresentados na introdução ou nos resultados. Deverão ser estabelecidas novas hipóteses apenas quando elas estiverem claramente justificadas.

Conclusões: deverão ser vinculadas aos objetivos do estudo evitando-se afirmações não qualificadas e não completamente comprovadas pelos dados. Deverão apresentar argumento conclusivo detalhado dos dados comprobatórios.

Agradecimentos: quando necessário agradecer brevemente as pessoas que tenham colaborado intelectualmente, mas cuja contribuição não justifica coautoria, ou para aquelas que tenham provido apoio material, técnico, assessoria. O autor deve garantir que as pessoas, nomes, concordem em serem assim chamados. O apoio financeiro para a pesquisa e bolsas de estudo deve ser reconhecido nesta seção (agência e número de concessão).

Conflitos de interesse: devem ser reproduzidos objetivamente quando houver, e quando não houver, apresentar a declaração: "Os autores declaram inexistência de conflito de interesses na realização deste trabalho."

Declaração da contribuição de autores: deve ser expressa no final do artigo, com a utilização de dois critérios mínimos de autoria: a) participação ativa na discussão dos resultados; b) revisão e aprovação da versão final do trabalho.

Cada autor contribuiu individual e significantemente para o desenvolvimento deste artigo. AF (0000-0000-0000-0000)*: redação, revisão e realização das cirurgias; GR (0000-0000-0000-0000)*: cirurgias, análise dos dados e redação; FP (0000-0000-0000-000x)*: análise estatística, cirurgias e revisão; MAC (0000-0000-0000-0000)*: análise das lâminas e revisão; MSC (0000-0000-0000-0000)*: redação, revisão e conceito intelectual; ATA (0000-0000-0000-0000)*: cirurgia, redação, análise estatística, conceito intelectual e confecção de todo o projeto de pesquisa. *ORCID (*Open Researcher and Contributor ID*)."

Referências: devem estar rigorosamente de acordo com as instruções: *Uniform Requirements for Manuscripts Submitted to Biomedical Journals*, do International *Committeeof Medical Journal Editors*, atualizada em Outubro de 2007.Ou no site Pubmed https://www.ncbi.nlm.nih.gov/pubmed. Todos os autores e trabalhos citados no texto devem constar nas referências e vice-versa. A numeração das referências deverá ser de acordo com a ordem em que forem mencionadas pela primeira vez no texto, utilizando-se números arábicos, para o texto e para as referências. Citar todos os autores até no máximo seis; se existirem mais, citar os seis primeiros seguidos de et al. Os títulos dos periódicos deverão ser abreviados de acordo com a lista de periódicos do *Index Medicus*. Todas as referências do ano atual ou cinco anos anteriores devem estar em negrito.

Exemplos:

Artigos de periódicos: Caetano MBF, Albertoni WM, Caetano EB. Estudo anatômico das inserções distais do tendão extensor longo do polegar. Acta Ortop Bras. 2004;12(2):118-24.

Hong-Wan N, Ee-Chon T, Qing-Hang Z. Biomechanical effects of C2-C7 intersegmental stability due to laminectomy with unilateral and bilateral facetectomy. Spine. 2004;29(16):1737-45.

Livros: Defino, HLA. Lesões Traumáticas da coluna vertebral. São Paulo: Bevilacqua; 2006.

Capítulos de livros: Tencer AF. Biomechanics of spinal trauma. In: Cotler JM, Simpson JM, An HS, Silveri CP, editors. Surgery of spinal trauma. Philadelphia: Lippincott Williams & Wilkins; 2000. p. 61-112.

Dissertações e Teses: Giglio CA. Caracterização funcional e histológica de modelos experimentais de estudo do trauma raquimedular [tese]. Ribeirão Preto: Universidade de São Paulo; 2000.

Material eletrônico: Autor(es). Título do artigo. Título do periódico abreviado [suporte]. Data de publicação [data de acesso com a expressão "acesso em"]; volume(número):páginas

inicial-finalou[númerodepáginasaproximado].Endereçoeletrônicocomaexpressão"Disponívelem:" Pavezi N, Flores D, Perez CB. Proposição de um conjunto de metadados para descrição de arquivos fotográficos considerando a Nobrade e a Sepiades. Transinf. [Internet]. 2009 [acesso em 2010 nov 8];21(3):197-205. Disponível em: http://revistas.puc-campinas.edu.br/transinfo/search.php?op=search&query=metadados&limit

Figuras: As ilustrações (fotografias, desenhos, gráficos etc) deverão ser citadas como figuras devendo ser numeradas em algarismos arábicos, consecutivamente, de acordo com a ordem em que foram citadas pela primeira vez no texto. As figuras deverão ser enviadas em formato *tif* ou *jpg* com 300 DPI de resolução, em formato grande. As fotos serão publicadas em preto/branco. Para publicações coloridas o custo adicional será de responsabilidade dos autores.

Por favor, note que é de responsabilidade do autor (s) obter permissão do detentor dos direitos autorais para reproduzir figuras (ou tabelas) que tenham sido previamente publicados em outros lugares. Para todos os valores de acesso aberto, os autores devem ter permissão do detentor dos direitos, caso desejem incluir imagens que tenham sido publicados em outros lugares em periódicos de acesso não-aberto. A permissão deve ser indicada na legenda da figura, e a fonte original deve incluída na lista de referências.

Tabelas: As tabelas devem ser numeradas por ordem de aparecimento no texto com números arábicos. Cada tabela deve ter um título e, se necessário, uma legenda explicativa. Os quadros e tabelas deverão ser enviados através dos arquivos originais (p.ex. Excel) e não como imagem. Tabelas e quadros que ocupem mais de uma página devem ser evitados. Não usar elementos de imagem, caixas de texto, ou tabulações.

Abreviaturas e siglas: devem ser precedidas do nome completo quando citadas pela primeira vez no texto. Nas figuras e tabelas devem conter seu significado abaixo da figura ou tabela.

Vídeos: O envio de vídeo é opcional, e irá acompanhar a versão *on line* do artigo. Deve ser encaminhado junto com o artigo em arquivo separado e acompanhado de legenda. Os vídeos devem ser enviados em MP4.

ENVIO DO MANUSCRITO

O periódico Coluna/Columna adota o Sistema SciELO de Publicação e Submissão online disponível em http://submission.scielo.br/index.php/coluna/index. Os autores deverão seguir as instruções de cadastro e inclusão de artigo no próprio sistema.

A responsabilidade por conceitos emitidos nos artigos é da inteira responsabilidade de seus autores.
Permitida a reprodução total ou parcial dos artigos, desde que mencionado a fonte.
Todo o conteúdo do periódico, exceto onde identificado, está licenciado sob uma Licença *Creative Commons* Atribuição-tipo CC-BY.

Níveis de evidência de perguntas de pesquisa primária[a]

(Este quadro foi adotado de material publicado pelo Centro de Medicina baseada em Evidência, Oxford, Reino Unido. Para obter mais informações, visite www.cebm.net.)

Tipos de estudo

Nível	Estudos terapêuticos - Investigação dos resultados do tratamento	Estudos prognósticos – Investigação do efeito de característica de um paciente sobre o desfecho da doença	Estudos diagnósticos – Investigação de um exame para diagnóstico	Análises econômicas e de decisão – Desenvolvimento de modelo econômico ou de decisão
I	• Estudo clínico randomizado de alta qualidade com ou sem diferença estatisticamente significante, mas com intervalos de confiança estreitos • Revisão sistemática[b] de ECRC (Estudos clínicos randomizados e controlados) de Nível 1 (e resultados do estudo foram homogêneos[c])	• Estudo prospectivo de alta qualidade[d] (todos os pacientes foram inscritos no mesmo estágio da doença, com > 80% dos pacientes inscritos) • Revisão sistemática [b] de Estudos de Nível I	• Teste de critérios diagnósticos desenvolvidos anteriormente em pacientes consecutivos (com padrão de referência "ouro" aplicado) • Revisão sistemática [b] de Estudos de Nível I	• Custos e alternativas lógicos; valores obtidos de muitos estudos; com análises de sensibilidade de múltiplas vias • Revisão sistemática [b] de Estudos de Nível I
II	• ECRC de menor qualidade (por exemplo, < 80% de acompanhamento, sem mascaramento do código de randomização ou randomização inadequada) • Estudo[e] prospectivo comparativo[d] • Revisão sistemática[b] de Estudos de Nível II ou Nível I com resultados discrepantes	• Estudo retrospectivo [f] • Controles não tratados de um ECRC • Estudo prospectivo de menor qualidade (por exemplo, pacientes inscritos em diferentes estágios da doença ou <80% de acompanhamento) • Revisão sistemática[b] de Estudos de Nível II	• Desenvolvimento de critérios diagnósticos em pacientes consecutivos (com padrão de referência "ouro" aplicado) • Revisão sistemática[b] de Estudos de Nível II	• Custos e alternativas lógicos; valores obtidos de muitos estudos; com análises de sensibilidade de múltiplas vias • Revisão sistemática[b] de Estudos de Nível II
III	• Estudo de caso-controle[g] • Estudo retrospectivo[f] comparativo[e] • Revisão sistemática[b] de Estudos de Nível III	• Estudo de caso-controle[g]	• Estudo de pacientes não-consecutivos; sem padrão de referência "ouro" aplicado uniformemente • Revisão[b] sistemática de Estudos de Nível III • Estudo de caso-controle • Padrão de referência ruim	• Análises baseadas em alternativas e custos limitados; e estimativas ruins • Revisão sistemática[b] de Estudos de Nível III
IV	Série de casos[h]	Série de casos	• Estudo de caso-controle • Padrão de referência ruim	• Análises sem análises de sensibilidade
V	Opinião do especialista	Opinião do especialista	Opinião do especialista	Opinião do especialista

[a]Avaliação completa da qualidade de cada estudo requer aquilatação de todos os aspectos do desenho do estudo.

[b]Combinação de resultados de dois ou mais estudos anteriores.

[c]Estudos proporcionaram resultados coerentes.

[d]Estudo iniciou antes de o primeiro paciente ser inscrito.

[e]Pacientes tratados de um modo (por exemplo, artroplastia cimentada de quadril) comparada com um grupo de pacientes tratados de outra maneira (por exemplo, artroplastia não-cimentada de quadril) na mesma instituição.

[f]O estudo iniciou depois da inscrição do primeiro paciente.

[g]Os pacientes identificados para o estudo com base em seu desfecho clínicos, chamados de "casos", por exemplo falha da artroplastia total, são comparados com os pacientes que não tiveram desfechos, chamados "controles", por exemplo, artroplastia total do quadril bem-sucedida.

[h]Pacientes tratados de uma maneira sem grupo de comparação de pacientes tratados de outro modo.

• A responsabilidade por conceitos emitidos nos artigos é da inteira responsabilidade de seus autores. • Permitida a reprodução total ou parcial dos artigos, desde que mencionado a fonte. • Todo o conteúdo do periódico, exceto onde identificado, está licenciado sob uma Licença Creative Commons Atribuição-tipo CC-BY.

ESTUDO COMPARATIVO DO TRAJETO DO PLEXO LOMBAR NOS LADOS DIREITO E ESQUERDO ATRAVÉS DO MÚSCULO PSOAS

COMPARATIVE STUDY OF LUMBAR PLEXUS PATH ON THE LEFT AND RIGHT SIDES THROUGH THE PSOAS MUSCLE

ESTUDIO COMPARATIVO DEL TRAYECTO DEL PLEXO LUMBAR EN LOS LADOS DERECHO E IZQUIERDO A TRAVÉS DEL MÚSCULO PSOAS

Emiliano Neves Vialle,[1] Luiz Roberto Gomes Vialle,[1] Letícia Cardoso Ern,[2] Luis Miguel Duchén Rodríguez,[3,4] Grover Coaquira Huayta,[4] Joana Bretas Cabral Rondon Guasque[1]

1. Pontifícia Universidade Católica do Paraná, Hospital Universitário Cajuru, Grupo de Cirurgia de Coluna, Curitiba, PR, Brasil.
2. Pontifícia Universidade Católica do Paraná, Curitiba, PR, Brasil.
3. Universidad Pública de El Alto, Departamento de Anatomía y Neuroanatomía, La Paz, Bolívia.
4. Fellow AOSpine Latin America.

RESUMO

Objetivo: Encontrar um referencial anatômico prático e seguro durante a cirurgia com a técnica de acesso à coluna ALMI (acesso lateral minimamente invasivo) e validar possíveis diferenças anatômicas entre os lados direito e esquerdo. Método: Foram feitas 4 medidas (cm) em 38 cadáveres: entre o plexo lombar e o processo transverso de L4L5, e entre o plexo lombar e a linha média da coluna lombar dos lados direito e esquerdo. Resultados: A distância média encontrada entre o plexo lombar e o processo transverso de L4L5 foi de 1,03cm e a distância até a linha média foi de 3,99 cm do lado direito. Já do lado esquerdo, as médias são 1,13cm e 3,88cm, respectivamente. Houve diferença estatística entre os lados ($p<0,05$) pelo teste não-paramétrico de Wilcoxon. Conclusão: Sugere-se como referencial anatômico o processo transverso para definir o ponto de entrada do portal de trabalho no músculo psoas. ***Nível de Evidência IV; Estudo Cadavérico.***

Descritores: *Plexo lombossacral; Fusão vertebral; Músculos psoas; Anatomia; Região lombossacral.*

ABSTRACT

Objective: Spine surgery with a minimally invasive lateral approach and validate possible anatomical differences between the right and left sides. Methods: Four measurements (cm) were taken on 38 cadavers: the distance between the lumbar plexus and the transverse process (L4-L5) and the distance between the lumbar plexus and the midline of the lumbar spine, both on the right and left sides. Results: The mean distance between the lumbar plexus and the transverse process of L4-L5 was 1.03 cm and the distance to the midline was 3.99 cm for the right side. The averages of the left side were 1.13 cm and 3.38 cm, respectively. There is statistical difference between the sides ($p<0.05$) using the non-parametric Wilcoxon test. Conclusions: The authors suggest that the transverse process might be used as an anatomical landmark to define the surgical approach through the psoas muscle. ***Level of Evidence IV; Cadaveric study.***

Keywords: *Lumbosacral plexus; Spinal fusion; Psoas muscles; Anatomy; Lumbosacral region.*

RESUMEN

Objetivo: Encontrar una referencia anatómica práctica y segura durante la cirugía de la columna con técnica de abordaje lateral mínimamente invasivo y validar posibles diferencias anatómicas entre los lados derecho e izquierdo. Métodos: Se realizaron 4 medidas (cm) en 38 cadáveres: distancia entre el plexo lumbar y la apófisis transversa (L4-L5) y distancia entre el plexo lumbar y la línea media de la columna lumbar, en los lados derecho e izquierdo. Resultados: La distancia promedio entre el plexo lumbar y la apófisis transversa de L4-L5 fue 1,03 cm y la distancia a la línea media fue de 3,99 cm a la derecha. Los promedios de la izquierda fueron 1,13 cm y 3,88 cm respectivamente. Hay diferencia estadística entre los lados ($p<0,05$) mediante la prueba no paramétrica de Wilcoxon. Conclusiones: Se sugiere como referencia anatómica la apófisis transversa para definir el portal de trabajo a través del músculo psoas. ***Nivel de Evidencia IV; Estudio cadavérico.***

Descriptores: *Plexo lumbosacro; Fusión vertebral; Músculos psoas; Anatomía; Región lumbosacra.*

INTRODUÇÃO

A abordagem anterior ao disco intervertebral lombar tem diversas vantagens biomecânicas sobre a abordagem posterior, trazendo por outro lado dificuldades técnicas de manejo de estruturas vasculares nem sempre familiares ao cirurgião de coluna. A abordagem lateral surgiu como alternativa às duas vias, reduzindo o risco vascular e ainda oferecendo amplo acesso ao disco intervertebral. Com diversas vantagens em comparação com a cirurgia tradicional, a abordagem lateral minimamente invasiva (ALMI) oferece redução de trauma tecidual, descompressão neurológica indireta, menor perda sanguínea, menor tempo de cirurgia, cicatriz menor, redução do uso de medicamentos e mobilidade precoce do paciente.[1-7]

Ela tem, com parte da técnica, a inserção da instrumentação cirúrgica através do músculo psoas maior, que pode sofrer algum

Estudo foi realizado na Pontifícia Universidade Católica Do Paraná, Curitiba, PR, Brasil e na Universidad Pública de el Alto, La Paz, Bolívia.
Correspondência: Emiliano Neves Vialle. Rua Brigadeiro Franco, 979. 80430-210. Curitiba, PR, Brasil. evialle@hotmail.com

CC BY

http://dx.doi.org/10.1590/S1808-185120181704189520

Recebido em 24/10/2017 aceito em 25/05/2018

tipo de lesão, sendo que a mais grave lesão seria o dano a alguma das estruturas nervosas que passam no seu interior, o plexo lombar.[8]

O plexo lombar pode ser encontrado cruzando as fibras do músculo psoas maior. Ele é parte do plexo lombossacral e é formado por ramos ventrais provenientes dos quatro primeiros nervos lombares com contribuição do último ramo torácico. São originados nervos motores e sensoriais, sendo que a maioria deles tem os dois componentes presentes. Os majoritariamente motores são os nervos femoral e obturatório, e os majoritariamente sensitivos são o ilio-hipogástrico, ilioinguinal, genitofemoral, cutâneo femoral lateral e o cutâneo femoral anterior.[1]

As lesões graves deste plexo podem resultar em denervação e parestesia, referidas como dor, hiperestesia ou outras anormalidades mencionadas como pseudo-hérnia, além de claudicação.[1,3,9,10]

É importante notar que o plexo lombar emerge das raízes lombares dorsalmente e próximo a L4 começa a se tronar ventral, sendo a única exceção o nervo genitofemoral, anteriorizado em relação aos demais. Este fato será importante na abordagem cirúrgica uma vez que criam-se zonas de segurança para a abordagem transpsoas, e o nível mais frequentemente abordado é L4L5, justamente onde as raízes deslocam-se anterioremente.[1,5,11]

Há uma relação anatômica específica entre o plexo lombar e a sua posição dentro do músculo psoas maior, e ela permanece relativamente constante.[9] Contudo, é difícil visualizar a localização dos nervos do plexo lombar no que se refere ao espaço do disco intervertebral a partir de uma visão lateral, ou seja, falta um referencial seguro e facilmente visível durante a cirurgia que possa auxiliar o cirurgião.[5]

O objetivo desde estudo é propor um parâmetro anatômico seguro e prático que possa ser usado como referencial na cirurgia com abordagem ALMI e validar possíveis diferenças anatômicas entre os lados direito e esquerdo no que concerne à anatomia do plexo lombar.

MÉTODO

O estudo foi realizado por meio de medidas em 18 cadáveres adultos, do laboratório de anatomia da Pontifícia Universidade Católica do Paraná (PUC-PR) e 20 cadáveres da Universidad Pública de El Alto (La Paz, Bolívia) (n=38), sendo feitas por dois avaliadores.

Foram quatro medidas realizadas em centímetros: entre o primeiro nervo do plexo lombar e o processo transverso da vértebra adjacente L4L5, e entre o primeiro nervo do plexo lombar e a linha média da coluna lombar em L4L5, ambas realizadas dos lados direito e esquerdo.

As medidas foram realizadas após dissecção da coluna lombar por via lateral, exposição do músculo psoas e elevação deste, seguida de identificação do plexo lombar em seu trajeto sobre o disco L4L5 e mensuração utilizando um paquímetro (Figura 1).



Figura 1. Marcação do local de medida. Cadáver em decúbito dorsal com região cefálica a direta. Em A observa-se o plexo lombar em sua saída, em B o processo transverso de L4 e em C o músculo psoas maior rebatido. A medida está representada com a linha. Nesta imagem a medida está sendo realizada do lado esquerdo. Fonte: Produzido pelo autor.

RESULTADOS

Os resultados das mensurações foram descritos por médias, medianas, valores mínimos, valores máximos e desvios padrões. Para a comparação dos dois lados, em relação às duas medidas analisadas, foi usado o teste não-paramétrico de Wilcoxon. A condição de normalidade das variáveis foi avaliada pelo teste de Kolmogorov-Smirnov. Valores de $p<0,05$ indicaram significância estatística. Os dados foram analisados com o programa computacional IBM SPSS Statistics v.20.

Feitas as medidas e avaliadas estatisticamente, os resultados podem ser observados por meio da Tabela 1.

Dos 38 cadáveres avaliados, em 17 (44,7%) as medidas dos dois lados foram iguais. Em 14 (36,8%) as medidas do lado esquerdo foram maiores do que as medidas do lado direito e em 7 (18,4%) as medidas do lado direito foram maiores do que as medidas do lado esquerdo, como pode ser observado na Figura 2.

Tabela 1. Resultados estatísticos em centímetros.

Lado	Distância do plexo lombar ao processo transverso L4L5						Valor de p*
	n	Média	Mediana	Mínimo	Máximo	Desvio padrão	
Direito	38	1,03	0,35	0,20	2,60	0,90	
Esquerdo	38	1,13	0,35	0,20	2,60	0,98	
Dif (esquerdo - direito)	38	0,10	0,00	-0,20	1,60	0,29	0,020

*Teste não-paramétrico de Wilcoxon, $p<0,05$.

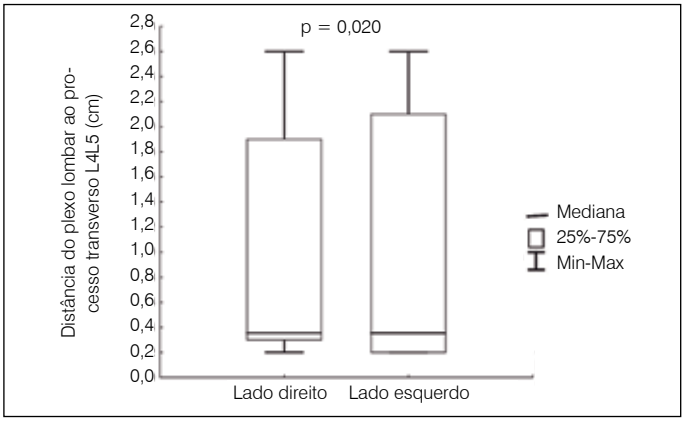

Figura 2. Representação da distribuição dos valores de distância entre o plexo lombar e o processo transverso de L4L5.

DISCUSSÃO

Há concordância de que a abordagem mais segura se encontra na zona anterior da vértebra. Contudo poucos estudos determinam uma distância exata, e nenhum define referencial útil e viável durante o procedimento cirúrgico.

O primeiro estudo a referir o posicionamento anatômico do plexo lombar data de 1996, por Hasegawa et al, em que se determinou, pela primeira vez, que o plexo lombar se anteriorizava enquanto se ramificava.[12] Assim como ele, Moro et al em 2003 e Benglis et al. em 2009 entendem que, por conta dessa anteriorização, a zona de segurança cirúrgica em L4L5 é bem menor do que as demais zonas de segurança da coluna lombar, quando comparadas.[2,13]

A primeira distância proposta foi feita por Regev et al. em 2009, que encontrou 19,5mm entre o plexo lombar e a margem posterior da placa terminal em L4L5.[11] A partir deste estudo, definiu-se uma zona de segurança de 20mm que foi e ainda é usada como parâmetro para a instrumentação cirúrgica na ALMI.

Aqui cabe o questionamento de estudos, como o de Kepler et al. em 2011, que define um risco de lesão de 44% do lado direito e 21% do lado esquerdo.[14] Com isso, entende-se que esse valor de 20mm se encontra, claramente, superestimado e pode levar a mais lesões do plexo do que o previsto.

A distância encontrada neste estudo é muito menor, o que condiz não somente com estudos clínicos que avaliam complicações, como também com outras publicações, como a de 2011, de Lu et al. que define uma distância entre o plexo lombar o processo transverso de 0,49 e 0,84 cm em L4.[9]

Na Tabela 2 pode-se encontrar a descrição de cada um dos estudos e seus respectivos resultados.

Percebe-se que a grande maioria deles, salvo três exceções, não fornece um valor exato de onde posicionar o instrumental cirúrgico. As três exceções seriam os estudos de Regev et al em 2009, Lu et al e Kepler et al. ambos de 2011, que conseguiram resultados bastante diferentes, variando entre 2cm até menos de 1cm.[11,14-18]

O método de cada estudo está diretamente relacionado aos seus respectivos resultados. Estudos realizados com ressonância magnética podem ter diferenças significativas com estudos em cadáveres com medidas diretas, o que poderia explicar as diferenças entre os valores. Este estudo possui algumas limitações como: amostragem pequena, o seu próprio método que pode determinar alterações pequenas na medida por conta da posição da pelve e membros inferiores, dissecção anatômica e retração tecidual.

Entende-se que a zona mais crítica para intervenção é L4L5, uma vez que o corredor de segurança é muito pequeno (quando comparado aos demais) em especial à direita, onde há risco de lesão nervosa posteriormente e da veia cava anteriormente. Neste estudo, encontrou-se a um valor 1,03cm para à direita e 1,13cm para à esquerda como margem de segurança entre o processo transverso da vértebra mais próxima. Deve-se resaltar que esta informação indica que à esquerda, onde a maioria das abordagens é realizada, o plexo lombar está discretamente anteriorizado, e o ponto de entrada para o instrumental deve estar anterior ao plexo lombar. Se levarmos em consideração que em alguns casos esta distância foi superior a 2,5cm, esta distância seria a região mais segura para iniciar a dissecção do disco intervertebral L4L5 e identificação do plexo. Desta forma se evitaria uma área de trabalho posterior ao plexo lombar, onde o risco de deficit pós operatório é elevado. Esta área de segurança pode ser definida pelas médias aritméticas de todas as medidas. (Figura 3)

Por meio da análise estatística, pode-se observar diferença estatística significativa entre os lados direito e esquerdo (p=0,020). Portanto, há necessidade de maior atenção e discreta anteriorização do ponto de entrada em L4L5 à esquerda.

Sugere-se, como referencial cirúrgico, o processo transverso como referencial é útil e prático durante a realização da técnica da ALMI.

Tabela 2. Resultados dos principais estudos semelhantes já realizados.

AutoR	Ano	Estudo (Cirurgia X Ressonância)	Parâmetro (Referência Da Medida)	Medida	Conclusão
Hasegawa TMD et al (12)	1996	RNM 20 adultos	Pedículo vertebral	Os nervos que tem origem em L4L5 tem origem no terço médio do pedículo (65%).	O plexo lombar de L1 a L5 começa mais dorsal, e em L4 inicia sua ventralização.
Moro T et al (13)	2003	Cadáver 30 cadáveres adultos.	A distância entre a margem anterior e a margem posterior do corpo vertebral foi dividida em 4 zonas iguais (I, II, III e IV).	O plexo lombar se encontra na zona II e abaixo em L4L5. O n. genitofemoral foi encontrado na zona I.	A zona de trabalho segura é acima de L4/L5, excluindo-se o nervo genitofemoral (que se anterioriza antes dos demais).
Benglis DM et al (2)	2009	Cadáver 3 cadáveres adultos.	Relação entre a localização do plexo na placa terminal posterior e o comprimento total do disco em imagens radiográficas.	28% (L4L5)	Sugere que o plexo lombar começa mais dorsal (L1L2) e tem uma direção mais ventral durante seu trajeto, especialmente em L4L5, portanto há risco maior de lesão do n. genitofemoral e do plexo lombar.
Regev GJ et al (15)	2009	RNM 100 adultos.	Margem anterior à posterior da placa terminal de cada disco vertebral.	19,5mm	A zona de segurança entre L4L5 é bastante reduzida em comparação com as demais vértebras (13,1%). Sendo assim, um erro nas intervenções para posterior pode lesionar nervos ou para anterior lesão vasos (especialmente à direita).
Uribe JS et al (16)	2010	Cadáver 5 cadáveres.	O espaço entre as bordas anterior e posterior do corpo vertebral foi dividido em 4 zonas iguais.	O plexo lombar se localiza preferencialmente nas zonas III e IV (L4L5) e o n. genitofemoral foi encontrado na zona I.	Sugere que a zona de trabalho segura seria a zona III (quarto médio posterior) e em L4L5 entre as zonas II e III. O risco de lesão nervosa é maior em L4L5, pois o espaço de segurança é menor (plexo se anterioriza).
Guérin P et al (5)	2011	RMN 78 adultos de idade entre 30 e 71 anos.	Região dorsal da placa terminal do corpo vertebral.	Nenhuma raiz nervosa foi encontrada nos 37,8% anteriores da região da placa terminal.	A zona de trabalho segura se encontra na parte mais anterior da placa terminal (anterior aos nervos e posterior aos vasos).
Kepler KC et al (14)	2011	RNM 43 adultos com mais de 50 anos.	Um plano coronal em cada disco definido pela linha que liga borda anterior de dois corpos vertebrais adjacentes – plano intervertebral anterior (PIA). PIA até o plexo lombar	22.1mm (L4L5)	O limite anterior do músculo psoas maior deve ser usado como referência para estimar a posição do plexo lombar – quando o limite anterior do m. psoas estiver 10mm anterior ao PIA a posição do plexo lombar vai ser aproximadamente 20mm posterior ao PIA. Os pacientes como estruturas neurológicas em risco foram definidos como aqueles que possuíam plexo lombar/nervo femoral a menos de 20mm do plano intervertebral anterior.
Lu S et al (17)	2011	Cadáver 15 cadáveres de 56 a 87 anos.	Nível inferior do processo transverso Divisão em 3 terços iguais no m. psoas maior	4,9 – 8,4 mm (L4L5) Terço posterior	O m. psoas pode ser considerado um marcados cirúrgico, sendo que devem ser incisados os seus 2/3 anteriores.
Spivak JM et al (18)	2013	Cadáver 12 adultos entre 35 e 74 anos.	Diâmetro anteroposterior de cada copo vertebral (medido entre a borda anterior do forame vertebral e a borda anterior do corpo vertebral).	Nenhuma raiz nervosa foi encontrada nos 33% anteriores do espaço intervertebral entre L4L5.	A área segura de trabalho seria a metade anterior do disco intervertebral (safe working zone)

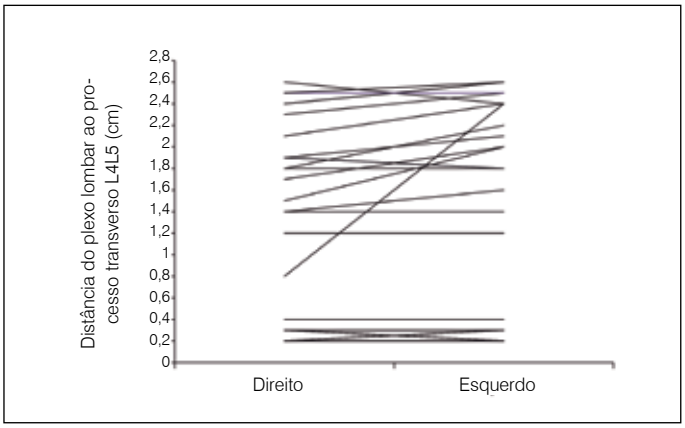

Figura 3. médias aritméticas das distâncias encontradas no estudo, comparando os lados direito e esquerdo em cada espécime.

CONCLUSÃO

A definição de uma zona segura de abordagem ainda é controversa, no que se refere a um valor específico para posicionamento da instrumentaçãoo cirúrgica especialmente em L4L5 por conta da anteriorização do plexo durante seu trajeto.

Neste estudo, determina-se que a partir de um ponto fixo (processo transverso de L4L5) a zona segura se encontra a menos de 2 cm em ambos os lados, o que infere que as medidas atualmente usadas estão superestimadas. Entende-se que há diferença estatística entre os lados. Este seria um ponto seguro para iniciar a exposição do disco e identificar a posição do plexo lombar, seja por visão direta ou por eletromiografia intraoperatória.

Além disso, sugere-se um referencial anatômico prático para a cirurgia: o processo transverso.

Todos os autores declaram não haver nenhum potencial conflito de interesses referente a este artigo.

CONTRIBUIÇÃO DOS AUTORES: ENV(0000-0003-1157-4889)*, JBCRG(0000-0001-5057-940x)*, LMDR(0000-0003-4371-2377)*, GCH (0000-0001-8245-7888)* estruturação do projeto, dissecções anatômicas, redação do trabalho. LEC (0000-0003-3042-355X)*, LRGV(0000-0002-0638-4311)* tabulação de dados, revisão da literatura, redação e revisão do trabalho.*ORCID (*Open Researcher and Contributor ID*).

REFERÊNCIAS

1. Le TV, Uribe JS. The Minimally Invasive Retroperitoneal Transpsoas Approach. Spine Surg. 2012;(6):79–96.
2. Benglis DM, Vanni S, Levi AD. An anatomical study of the lumbosacral plexus as related to the minimally invasive transpsoas approach to the lumbar spine. J Neurosurg Spine. 2009;10(2):139–44.
3. Dakwar E, Le TV, Baaj AA, Le AX, Smith WD, Akabarnia BA, Uribe JS. Abdominal wall paresis as a complication of minimally invasive lateral transpsoas interbody fusion. Neurosurg Focus. 2011;31(4):E18.
4. Ozgur BM, Aryan HE, Pimenta L, Taylor WR. Extreme Lateral Interbody Fusion (XLIF): a novel surgical technique for anterior lumbar interbody fusion. Spine J. 2006;6(4):435–43.
5. Guérin P, Obeid I, Gille O, Bourghli A, Luc S, Pointillart V, et al. Safe working zones using the minimally invasive lateral retroperitoneal transpsoas approach: A morphometric study. Surg Radiol Anat. 2011;33(8):665–71.
6. Tohmeh AG, Rodgers WB, Peterson MD. Dynamically evoked, discrete-threshold electromyography in the extreme lateral interbody fusion approach. J Neurosurg Spine. 2011;14(1):31–7.
7. Asgarzadie F, Khoo LT. Minimally Invasive Operative Management for Lumbar Spinal Stenosis: Overview of Early and Long-Term Outcomes. Orthop Clin North Am. 2007;38(3):387–99.
8. Davis TT, Bae HW, Mok JM, Rasouli A, Delamarter RB. Lumbar plexus anatomy within the psoas muscle: implications for the transpsoas lateral approach to the L4-L5 disc. J Bone Joint Surg Am. 2011;93(16):1482–7.
9. Lu S, Chang S, Zhang YZ, Ding ZH, Xu XM, Xu YQ. Clinical anatomy and 3D virtual reconstruction of the lumbar plexus with respect to lumbar surgery. BMC Musculoskelet Disord. 2011;12:76.
10. Lehman RA Jr, Vaccaro AR, Bertagnoli R, Kuklo TR. Standard and minimally invasive approaches to the spine. Orthop Clin North Am. 2005;36(3):281–92.
11. Regev GJ, Kim CW. Safety and the anatomy of the retroperitoneal lateral corridor with respect to the minimally invasive lateral lumbar intervertebral fusion approach. Neurosurg Clin N Am. 2014;25(2):211–8.
12. Hasegawa T, Mikawa Y, Watanabe R, An HS. Morphometric analysis of the lumbosacral nerve roots and dorsal root ganglia by magnetic resonance imaging. Spine (Phila Pa 1976). 1996;21(9):1005–9.
13. Moro T, Kikuchi S, Konno S, Yaginuma H. An anatomic study of the lumbar plexus with respect to retroperitoneal endoscopic surgery. Spine (Phila Pa 1976). 2003;28(5):423-8.
14. Kepler CK, Bogner EA., Herzog RJ, Huang RC. Anatomy of the psoas muscle and lumbar plexus with respect to the surgical approach for lateral transpsoas interbody fusion. Eur Spine J. 2011;20(4):550–6.
15. Regev GJ, Chen L, Dhawan M, Lee YP, Garfin SR, Kim CW. Morphometric analysis of the ventral nerve roots and retroperitoneal vessels with respect to the minimally invasive lateral approach in normal and deformed spines. Spine (Phila Pa 1976). 2009;34(12):1330–5.
16. Uribe JS, Arredondo N, Dakwar E, Vale FL. Defining the safe working zones using the minimally invasive lateral retroperitoneal transpsoas approach: an anatomical study. J Neurosurg Spine. 2010;13(2):260–6.
17. Hu WK, He SS, Zhang SC, Liu YB, Li M, Hou TS, et al. An MRI study of psoas major and abdominal large vessels with respect to the X/DLIF approach. Eur Spine J. 2011;20(4):557–62.
18. Spivak JM, Paulino CB, Patel A, Shanti N, Pathare N. Safe zone for retractor placement to the lumbar spine via the transpsoas approach. J Orthop Surg (Hong kong). 2013;21(1):77–81.

EVALUATION OF THE VEPTR SYSTEM IN THE MANAGEMENT OF SPINAL DEFORMITIES BETWEEN 2008 AND 2014 AT THE ROOSEVELT INSTITUTE

AVALIAÇÃO DO SISTEMA VEPTR NO TRATAMENTO DAS DEFORMIDADES ESPINAIS ENTRE 2008 E 2014 NO INSTITUTO ROOSEVELT

EVALUACIÓN DEL SISTEMA VEPTR EN EL MANEJO DE DEFORMIDADES ESPINALES ENTRE 2008 A 2014, EN EL INSTITUTO ROOSEVELT

Carlos Segundo Montero[1], David Meneses[1], Fernando Alvarado[1], Wilmer Godoy[1], Maria Margarita Acosta[1,2,3], Ricardo José Méndez[1]

1. Instituto Roosevelt, Spinal Surgery, Bogotá, Colombia.
2. Pontificia Universidad Javeriana, Bogotá, Colombia.
3. Hospital San Ignacio, Bogotá, Colombia.

ABSTRACT

Objective: Traditional surgical treatments, such as on-site fusion and hemiepiphysiodesis, have not addressed chest deformity in its three dimensions, and are usually insufficient and unpredictable for the management of congenital and neuromuscular scoliosis. The application of the Vertical Expandable Prosthetic Titanium Rib (VEPTR) is a technique developed to treat early-onset progressive scoliosis that elongates the spine and thoracic wall, allowing adequate lung development. Methods: A case series retrospective study was conducted. We included 23 patients, including fifteen females and eight males diagnosed with congenital and neuromuscular scoliosis, who were treated with VEPTR type implants between January 2008 and May 2014. We obtained data about the implant and pre and postoperative radiographic images to assess the magnitude of the curve, and we measured the Cobb angle and length after lengthening, as well as evaluating the complications found. Results: There was an improvement in the postoperative Cobb angle. In patients with congenital scoliosis, deformity correction was 8.6% (p=0.014), and in neuromuscular scoliosis, we observed deformity correction of 19.5% (p=0.009). Likewise, we found gains in thoracic height through the device, which results in an average 10% lengthening of the spine in congenital scoliosis. In this study, we identified complications such as material migrations, rib synostosis, pressure zones, rib fracture, hemothorax, and deep wound infection. Conclusion: The natural history of progressive spinal deformity was improved in most of the minors, through the use of VEPTR. This allows us to continue managing patients in the future, in order to make a deeper assessment of its performance in treatment of early onset scoliosis. ***Level of Evidence III; Therapeutic studies - Investigating the results of a treatment.***

Keywords: Scoliosis; Prostheses and implants; Child; Spinal curvatures.

RESUMO

Objetivo: Os tratamentos cirúrgicos tradicionais, como a fusão no local e o hemiepifisiodese, não abordam a deformidade torácica em suas três dimensões e, em geral, revelam-se insuficientes e imprevisíveis para o tratamento da escoliose congênita e neuromuscular. A aplicação de Rib Vertical de Titânio Protético Expansível (VEPTR) é uma técnica desenvolvida para tratar a escoliose progressiva de início precoce, que alonga a parede da coluna e do tórax, permitindo um desenvolvimento pulmonar adequado. Métodos: Foi realizado um estudo retrospectivo de série de casos. Foram incluídos 23 pacientes, incluindo quinze mulheres e oito homens diagnosticados com escoliose congênita e neuromuscular, que foram tratados com implantes do tipo VEPTR entre janeiro de 2008 e maio de 2014. Foram obtidos dados sobre o implante; imagens radiográficas pré e pós-operatórias para avaliar a magnitude da curva e medimos o ângulo de Cobb e o comprimento após o alongamento, assim como avaliamos as complicações encontradas. Resultados: Melhora no ângulo pós-operatório de Cobb. Nos pacientes com escoliose congênita, a correção da deformidade foi de 8,6% (p = 0,014), e na escoliose neuromuscular observamos uma correção da deformidade de 19,5% (p = 0,009). Da mesma forma, encontramos ganhos na altura torácica através do dispositivo, o que resulta em uma média de 10% de alongamento da coluna vertebral na escoliose congênita. Neste estudo, identificamos complicações como migração de material, sinostose de costelas, zonas de pressão, fratura de costela, hemotórax e infecção profunda da ferida. Conclusão: A história natural da deformidade da coluna vertebral progressiva melhorou na maioria dos menores, através do uso de VEPTR. Isso nos permite continuar administrando pacientes no futuro, a fim de fazer uma avaliação mais profunda de seu desempenho no tratamento da escoliose de início precoce. ***Nível de evidência III; Estudos terapêuticos - Investigação dos resultados do tratamento.***

Descritores: *Escoliose; Próteses e implantes; Criança; Curvaturas da coluna vertebral.*

RESUMEN

Objetivo: Los tratamientos quirúrgicos tradicionales, como la fusión in situ y la hemiepifisiodesis no abordan la deformidad torácica en sus tres dimensiones y, en general, resultan insuficientes e impredecibles para el tratamiento de la escoliosis congénita y neuromuscular. El uso del sistema VEPTR (prótesis vertical expansible de titanio) es una técnica desarrollada para tratar la escoliosis progresiva de inicio temprano alargando la pared de la columna y del tórax, que permite el desarrollo pulmonar adecuado. Métodos: Se realizó un estudio retrospectivo de serie de casos. Se incluyeron 23 pacientes, quince mujeres y ocho hombres con diagnóstico de escoliosis congénita y neuromuscular,

Study was conducted at Instituto Roosevelt, Bogotá, Colombia.
Correspondence: Carlos Segundo Montero. Instituto Roosevelt. Carrera 4 Este #17-50, Bogotá, Colombia.

CC BY

http://dx.doi.org/10.1590/S1808-185120181704201843

Recebido em 01/06/2018 aceito em 04/10/2018

tratados con implante tipo VEPTR entre enero de 2008 y mayo de 2014. Se obtuvieron datos sobre el implante e imágenes radiográficas pre y posoperatorias para evaluar la magnitud de la curva, y se midieron el ángulo de Cobb y la longitud luego del alargamiento, así como evaluamos complicaciones encontradas. Resultados: Se demostró mejoría en el ángulo de Cobb postoperatorio. En los pacientes con escoliosis congénita, la corrección de la deformidad fue del 8,6% (p = 0,014) y en la escoliosis neuromuscular, observamos corrección del 19,5% (p = 0,009). De la misma forma, encontramos aumentos en la altura torácica con el dispositivo, lo que resulta en un alargamiento promedio del 10% de la columna vertebral en escoliosis congénita. En este estudio, identificamos complicaciones como migración de material, sinostosis de costillas, zonas de presión, fractura de costillas, hemotórax e infección profunda de la herida. Conclusión: La historia natural de la deformidad progresiva de la columna vertebral mejoró en la mayoría de los niños con el uso del VEPTR. Esto nos permite seguir tratando pacientes en el futuro, a fin de hacer una evaluación más profunda de su desempeño en el tratamiento de la escoliosis de inicio temprano. ***Nivel de evidencia III; Estudios terapéuticos - Investigación de los resultados del tratamiento.***

Descriptores: *Escoliosis; Prótesis e implantes; Niño; Curvaturas de la columna vertebral.*

INTRODUCTION

There are multiple methods for the management of congenital and neuromuscular scoliosis in underage patients.[1] Traditional surgical treatments, such as on-site fusion and hemiepiphysiodesis, have not addressed chest deformity in its three dimensions, and are usually insufficient and unpredictable; likewise, arthrodesis hinders the axial growth of the thoracic spine and proper lung development.

That is why, for several years, thanks to Campbell,[2] expansion thoracoplasty with the application of VEPTR (Vertical Expandable Prosthetic Titanium Rib) has been in use. This technique directly treats thoracic insufficiency syndrome, and the related vertebral anomalies.[2,3] The purpose of this management is to lengthening the constrained thorax wall to provide more space for the developing lungs, allow secondary thoracic growth, and prevent the progression of the scoliotic deformity.[4-6]

Based on the effective results of the VEPTR,[8] we have designed a series of cases to investigate the clinical and radiological outcomes of the VEPTR system in the management of spinal deformities in patients at the Instituto de Ortopedia Infantil Roosevelt.

METHODS

The research protocol for this study was approved by our ethics committee and the institutional review board. All authors declare no potential conflict of interest related to this article. It is a case series type retrospective study including 23 patients with congenital or neuromuscular scoliosis with VEPTR implantation between January 2008 and May 2014. Fifteen females and eight males were included. The average age for initial insertion of the VEPTR was 5.9 years (range from 8 months to 12 years).

We collected specific data on implant construction, such as implant type and length; we also assessed complications, including infection, material failure, pressure zones, hemothorax, and synostosis. Preoperative and postoperative radiographs were analyzed by a spine specialist orthopedic surgeon, and a specialist in training. Radiological studies consisted of an AP and panoramic projection of the spine, and the magnitude of the curve was measured using the Cobb method. The total system length in the coronal plane was also measured, prior to VEPTR insertion and after each lengthening.

Statistical analysis

For the quantitative variables, we calculated the central tendency and dispersion measures (standard deviation SD); for the categorical variables, we calculated the proportions. Statistical differences were assessed using the T-student parametric test for related samples, as the variables showed normal distribution.

Analysis were carried out using IBM SPSS Statistics®, version 21 statistical software.

RESULTS

During the period analyzed, 23 VEPTR implantation procedures were performed that met the selection criteria. 65% of the patients were females, with a mean age of 5.9 years (± 3.2 SD). 86.6% (n=19) had been diagnosed with congenital scoliosis, and 17.4% (n=4) with neuromuscular scoliosis. A total of 78 system lengthening surgeries were performed, with an average of 3.4 (± 1.7 SD) lengthenings per patient and follow-ups every 29 months (6 to 63 months), on average. The study parameters are shown in Table 1.

In regards to the surgical procedure, we found that the mean surgical time for system placement was 188 ± 54.8 minutes, and for the lengthening procedures, 105 ± 36.5 minutes. Intraoperative bleeding during the system placement and lengthening procedures was 208.5 ± 201.89 mL and 53.05 ± 65.22 mL respectively.

The average preoperative Cobb angle was 58.14° ± 20.02°, and the post-lengthening Cobb angle was 50.96° ± 14.57, with an average correction of 7.18°, which is statistically significant (p=0.003). It should be noted that we did not perform the preoperative Cobb angle measurement for two patients, as they received extra-institutional management.

We identified two complications during the first surgical time: a rib fracture and a surgery site infection that required lavage and debridement in the operating room. Complications during the lengthening procedures included anchoring failure after lengthening (this was surgically corrected during the following lengthening), a costal synostosis, a costoscapular synostosis, a sacral pressure zone, a hemothorax, and a deep infection. There were two patients that experienced device migrations which were corrected in the following lengthening. One patient required multiple lavages and debridements due to a device-related deep infection.

We carried out an analysis in subgroups, depending on the type of scoliosis, to assess the results in patients who received the VEPTR system (Table 2).

Nineteen patients with congenital scoliosis were treated with this system. Some showed and associated Dysmorphic syndrome, horseshoe kidney, Noonan syndrome, VACTERL association, Klippel-Feil syndrome, Moebius syndrome, and myelomeningocele, among others. This group includes the two patients for whom we did not have the preoperative Cobb angle data. We assessed the VEPTR management of neuromuscular scoliosis in 4 patients with the following backgrounds: one with bilateral cerebral paralysis, two with myelomeningocele, and one with VACTERL association.

On average, patients diagnosed with congenital scoliosis were followed-up for 33 months (9-63 months), while patients with neuromuscular scoliosis were followed-up for 12 months (5-30 months).

Due to the simple size and the heterogeneity of the groups, no comparisons were made between groups. However, we assessed the magnitude of the scoliosis correction for each group, considering the Cobb angle and spine length during the pre- and postoperative periods (Figures 1 and 2).

For patients with congenital scoliosis, the average preoperative Cobb angle was 51.12° ± 13.74 degrees, and the mean postoperative Cobb angle was 46.70° ± 11.83 degrees, demonstrating a reduction in the magnitude of the deformity of 8.6%, which is statistically significant (p=0.014); we also found significant lengthening of the spine, measured through the system, with a preoperative length of 183.80 ± 53.90 mm, and a postoperative length of 203.87 ± 57.18 mm, demonstrating a 10% (p=0.002) gain in spinal length.

Table 1. Study parameters.

Patient No.	Age (years)	Sex	Type of scoliosis	Associated diagnoses	Total lengthenings	Follow-up (months)	Pre/post Op. Cobb angle (degrees)		Length Firsts/last lengthening (mm)		Complications
1	8	Female	Congenital	Dysmorphic syndrome, Klippel-Feil Syndrome	5	58	*	58	214.07	264.16	None
2	8	Male	Congenital	Horseshoe kidney	6	36	45	37	179.76	185.86	None
3	8	Male	Congenital		5	35	*	55	326.50	355.89	None
4	1	Female	Congenital		6	38	38	49			None
5	5	Male	Congenital		3	16	57	47	199.99	207.93	Deep SSI
6	7	Male	Congenital	Noonan syndrome	6	51	67	59	128.77	144.83	None
7	8	Male	Congenital		3	48	56	45	160.50	178.09	Costal synostosis
8	8	Male	Congenital	VACTERL association	4	26	52	48	190.66	183.50	None
9	9	Female	Congenital	VACTERL association	6	40	50	43	248.76	234.00	None
10	2	Female	Congenital	Myelomeningocele	4	45	60	44	109.76	132.61	Rib fusion
11	4	Female	Congenital	Moebius syndrome	2	18	28	25	198.29	203.16	None
12	2	Female	Congenital	Scapulo-thoracic synostosis	2	20	60	62	183.48	201.05	Scapula-rib union
13	3	Female	Congenital	VACTERL association	3	63	66	56	217.38	223.54	Deep SSI
14	10	Female	Congenital	Klippel-Feil Syndrome	4	34	67	53	187.20	235.13	None
15	12	Male	Congenital	Renal agenesis Congenital cardiopathy	4	23	67	56	207.67	225.64	Deep SSI
16	2	Female	Congenital		1	11	47	47	130.02		None
17	7	Male	Congenital		3	27	33	17	169.81	176.63	10th costal arch fracture
18	3	Female	Congenital		1	9	52	54	168.30		None
19	0.7	Female	Congenital	Myelomeningocele Arnold Chiari	3	23	24	34	87.55	109.92	Hemothorax
20	7	Female	Neuromuscular	Thoracic and lumbar myelomalacia	1	6	68	58	214.00		Material loosening
21	5	Female	Neuromuscular	Myelomeningocele	1	5	89	71	222.06		None
22	11	Female	Neuromuscular	Myelomeningocele	4	30	99	82	228.60	269.94	Material loosening
23	7	Female	Neuromuscular	VACTERL association	1	6	96	72	234.11		None

* There were no presurgical studies available, patients with extrainstitutional management.

Table 2. General characteristics of patients with VEPTR system by diagnosis

Diagnostic	Congenital scoliosis (n = 19)		Neuromuscular scoliosis (n = 4)	
Sex, n (%)				
Female	11	57.9%	4	100.0%
Age (years), mean ± SD	5.6	± 3.3	7.5	± 2.5
Total Lengthenings(n = 78)				
Average lengthenings	3.7	± 1.6	1.8	± 1.3
Time between lengthenings (months)	9.3	± 3.8	6.1	± 1.0
Preop Cobb angle (degrees)	51.12	± 13.74	88.00	± 13.97
Post-op Cobb angle (degrees)	46.70	± 11.83	70.81	± 9.94
System placement time (minutes)	192	± 56.8	165	± 32.4
System lengthening time (minutes)	97	± 21.7	141	± 61
System placement bleeding (mL)	231.2	± 210.3	80.0	± 65.5
System lengthening bleeding (mL)	40.8	± 37.1	45.0	± 31.2

SD: Standard Deviation.

In patients with neuromuscular scoliosis, the preoperative Cobb angle was 88.00 ± 13.97 degrees, and the mean postoperative Cobb angle was 70.81 ± 9.94 degrees, demonstrating a statistically significant 19.5% (p=0.009) reduction in the magnitude of the deformity. Comparison between the pre- and postoperative spine angles was possible, due to the available sample size.

DISCUSSION

Pathologies affecting the spine during early childhood include Scoliosis, which may be of the idiopathic, congenital, or neuromuscular types.

In the past, patients with early-onset scoliosis were managed with body casts; later on, the use of fixations and short arthrodesis, including hemiepiphysiodesis, were the treatment of choice, but these resulted in a short chest with severe breathing restrictions, due to the notable reduction in chest capacity.[9]

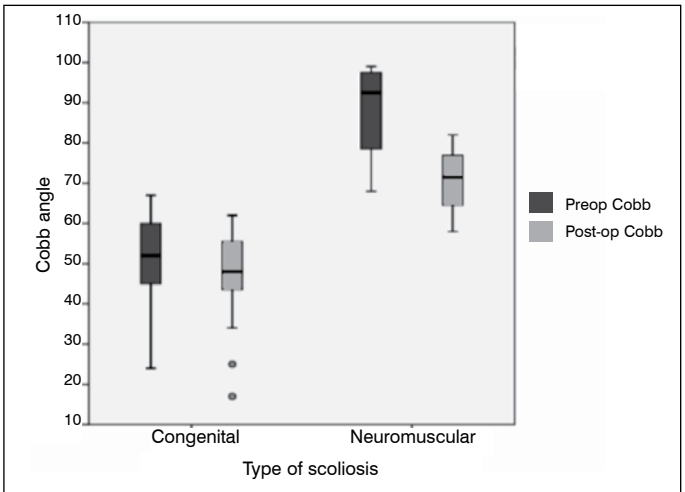

Congenital scoliosis: Preoperative VEPTR system length 183.80 ± 53.90 mm (mean ± SD); postoperative 203.87 ± 57.18 mm (p=0.002); Neuromuscular scoliosis: Preoperative VEPTR system length 224.69 ± 8.66 mm (mean ± SD)

Figure 1. Correction magnitude (degrees) by patient diagnosis.

The current concept of this pathology has dramatically changed with the appearance of spinal distraction systems, including growth rods such as costal distraction systems, including the VEPTR progressive lengthening system;[10] the purposes of this system are to allow proper growth of the rib cage and the compromised hemithorax, and to control the deformity of the spine, allowing its growth.[11]

In order to better defining the indications and results of patients treated with VEPTR, we report here the data from mid-term follow-up. Data for this study were added to a database of the Instituto de ortopedia infantil Roosevelt, including data on specific preoperative and postoperative clinical and radiographic assessments. Based on this database, we identified 23 children with congenital

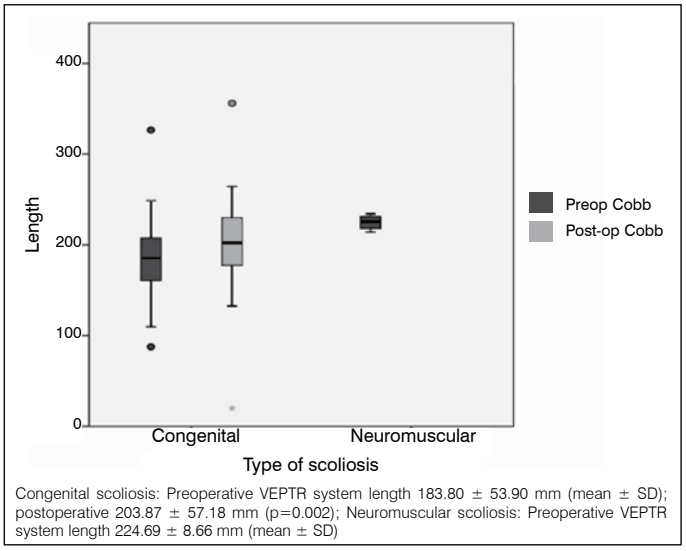

Congenital scoliosis: Preoperative VEPTR system length 183.80 ± 53.90 mm (mean ± SD); postoperative 203.87 ± 57.18 mm (p=0.002); Neuromuscular scoliosis: Preoperative VEPTR system length 224.69 ± 8.66 mm (mean ± SD)

Figure 2. System length (mm) by patient diagnosis.

and neuromuscular scoliosis. Much of the current literature on the use of VEPTR includes patients with associated syndromes, such as Jarcho-Levin syndrome, myelomeningolcele, VACTER, or progressive infantile scoliosis.

Since the advent of VEPTR for chest expansion, by broadening the available space for optimum lung development, an improvement has been seen in bone deformities of the spine. Therefore, this system is now used to address early onset scoliosis. This treatment is indicated in children who still have lung growth potential.

In our study, we had 23 patients with spinal deformities, nineteen with congenital scoliosis and four with neuromuscular scoliosis. We found in our series that the majority of patients showed an improvement in the Cobb angle and a reduction in the magnitude of the deformity; in those with congenital scoliosis, the average correction was 8.6% (p=0.014), and in those with neuromuscular scoliosis, we observed a mean reduction of 19.5% (p=0.009). The highest rate of Cobb angle correction occurred in neuromuscular scoliosis patients. Likewise, we saw a gain in chest height measured through the VEPTR in patients with congenital scoliosis, with spinal length increases of 10% (p <0.001).

Out of the total followed-up sample, we saw three patients who completed treatment with VEPTR, and who were then taken to final surgery with success. The remaining 21 patients are still growing, with favorable clinical and radiological progress.

Challenges of this treatment, as shown in prior studies, include the demand for multiple procedures, skin problems, and device migration.[12,13] In this study, we identified two migrations of the material, one costal synostosis, one costoscapular synostosis, one sacral pressure zone, costal fracture, one patient with hemothorax, and one deep infection. Device migrations were surgically corrected in the next lengthening. One patient was submitted to multiple lavages and debridements due to a device related deep infection.

CONCLUSIONS

We presented a case series-type retrospective research study to assess the efficacy of VEPTR, and thoracotomy expansion in patients with multiple spine anomalies. As of the time of follow-up, the technique has proven successful for improving thorax height and spine deformity. The complication rate is similar to that of prior descriptions in other studies and in the use of other lengthening devices. Despite the small number of cases in our study, it reveals the efficacy of the system in our Institute and in Colombia, where no studies of this type are available. This allows us to continue managing patients in the future, in order to make a more in-depth assessment of its performance in treatment of early onset scoliosis.

All authors declare no potential conflict of interest related to this article.

CONTRIBUTION OF THE AUTHORS: Each author made significant individual contributions to this manuscript. CSM (0000-0001-9403-8947)* and FA (0000-0002-8854-0356)* were the main contributors in the drafting of the manuscript. All the authors reviewed the clinical charts to obtain data for the study. FA, MMA (0000-0003-0070-4799)*, and RJM evaluated the data from the statistical analysis. MMA and RJM performed the literature search and review of the manuscript, and contributed to the intellectual concept of the study. *ORCID (Open Researcher and Contributor ID).

REFERENCES

1. Hell AK, Campbell RM, Hefti F. The vertical expandable prosthetic titanium rib implant for the treatment of thoracic insufficiency syndrome associated with congenital and neuromuscular scoliosis in young children. J Pediatr Orthop B. 2005;14(4):287–93.
2. Campbell RM Jr, Smith MD, Mayes TC, Mangos JA, Willey-Courand DB, Kose N, et al. The characteristics of thoracic insufficiency syndrome associated with fused ribs and congenital scoliosis. J Bone Joint Surg Am. 2003;85-A(3):399–408.
3. Campbell RM Jr, Smith MD. Thoracic insufficiency syndrome and exotic scoliosis. J Bone Joint Surg Am. 2007;89(Suppl 1):108–22.
4. Flynn JM, Emans JB, Smith JT, Betz RR, Deeney VF, Patel NM, et al. VEPTR to Treat Nonsyndromic Congenital Scoliosis: A Multicenter, Mid-term Follow-up Study. J Pediatr Orthop. 2013;33(7):679–84.
5. Campbell RM Jr, Hell-Vocke AK. Growth of the thoracic spine in congenital scoliosis after expansion thoracoplasty. J Bone Joint Surg Am. 2003;85-A(3):409–20.
6. Dimeglio A. Growth of the spine before age 5 years. J Pediatr Orthop B. 1992;1(2):102–7.
7. Latalski M, Fatyga M, Gregosiewicz A. The vertical expandable prosthetic titanium rib (VEPTR) in the treatment of scoliosis and thoracic deformities. Preliminary report. Ortop Traumatol Rehabil. 2007;9(5):459–66.
8. Emans JB, Caubet JF, Ordonez CL, Lee EY, Ciarlo M. The treatment of spine and chest wall deformities with fused ribs by expansion thoracostomy and insertion of vertical expandable prosthetic titanium rib. Spine (Phila Pa 1976). 2005; 30(17 Suppl):S58–68.
9. Smith JR, Samdani AF, Pahys J, Ranade A, Asghar J, Cahill P, et al. The role of bracing, casting, and vertical expandable prosthetic titanium rib for the treatment of infantile idiopathic scoliosis: a single-institution experience with 31 consecutive patients. Clinical article. J Neurosurg Spine. 2009;11(1):3–8.
10. Ramirez N, Flynn JM, Serrano JA, Carlo S, Cornier AS. The vertical expandable prosthetic titanium rib in the treatment of spinal deformity due to progressive early onset scoliosis. J Pediatr Orthop B. 2009;18(4):197–203.
11. Smith JT, Novais E. Treatment of Gibbus deformity associated with myelomeningocele in the young child with use of the vertical expandable prosthetic titanium rib (VEPTR): a case report. J Bone Joint Surg Am. 2010;92(12):2211–5.
12. Greggi T, Lolli F, Di Silvestre M, Martikos K, Vommaro F, Maredi E, et al. Complications incidence in the treatment of early onset scoliosis with growing spinal implants. Stud Health Technol Inform. 2012;176:334–7.
13. Latalski M, Fatyga M, Gregosiewicz A. Problems and complications in VEPTR-based treatment. OrtopTraumatol Rehabil. 2011;13(5):449–55.

CORRECTION OF SCOLIOSIS IN CHILDREN WITH CONGENITAL HEART DEFECTS

CORREÇÃO DA ESCOLIOSE EM CRIANÇAS COM DEFEITOS CARDÍACOS CONGÊNITOS

CORRECCIÓN DE LA ESCOLIOSIS EN NIÑOS CON DEFECTOS CARDIACOS CONGÉNITOS

Stepan Kudryakov,[1] Ilya Shavyrin,[1] Sergey Kolesov,[2] Konstantin Ukolov,[2] Dmitriy Gorbatyuk,[2] Andrey Panteleyev,[2] Vladimir Aizenberg[3]

1. Scientific and Practical Center for Medical Care for Children with Developmental Defects of the Craniofacial Region and Congenital Diseases of the Nervous System, Group of vertebrology and orthopedics, Moscow, Russia.
2. N.N. Priorov Central Institute of Traumatology and Orthopedics, Department of Spine Pathology, Moscow, Russia.
3. N.I. Pirogov Russian National Research Medical University, Moscow, Russia.

ABSTRACT

Objective: The purpose of this study was to evaluate the results of treatment in patients with deformities of the spine and congenital heart defects. Methods: Eighty-seven children aged 10 to 18 years old (27 males and 60 females) were treated surgically due to scoliosis. Results: The minimum angle of the curvature arc was 68˚. The deformity parameters were evaluated on the basis of the spine x-ray. In patients with combined and rigid forms of scoliosis, correction was performed using dorsal segmental instrumentation. Where there was rigid deformity and it was not possible to perform a front release according to the somatic indications, a one-stage dorsal correction was performed in conditions of halo traction in combination with SPO or Ponte osteotomy. In patients with moderate impairment of blood circulation in the presence of rigid curvature of the main arch, two-stage surgery was performed, with ventral release at the apex of deformation, followed by halo traction. As a second stage, dorsal correction and stabilization of the spine was performed. In the operated patients, the mean correction with dorsal instrumentation was 64.2%. An average of 12 vertebrae were included in fusion. The degree of apical vertebral body derotation was found to be up to 30% of the initial rotation. With the use of hybrid and hook systems, the average degree of derotation was 18%. According to the physical examination within one year, the parameters of the function of external respiration and bronchial permeability increased significantly, from 10% to 30%, which indicates the functional nature of changes in cardiorespiratory disorders. ***Level of evidence IV, Case series.***

Keywords: Osteotomy; Spinal injuries; Respiration; Pediatrics.

RESUMO

Objetivo: A finalidade deste estudo foi avaliar os resultados do tratamento em pacientes com deformidades da coluna vertebral e defeitos cardíacos congênitos. Métodos: Oitenta e sete crianças com idades entre 10 e 18 anos (27 meninos e 60 meninas) tiveram escoliose cirurgicamente tratada. Resultados: O ângulo mínimo do arco de curvatura foi 68˚. Os parâmetros de deformidade foram avaliados com base na radiografia da coluna. Nos pacientes com formas combinadas e rígidas de escoliose, a correção foi realizada com instrumentação dorsal segmentar. Nas deformidades rígidas e quando não foi possível realizar a liberação ventral de acordo com as indicações somáticas, realizou-se a correção dorsal em um estágio, em condições de tração com halo combinada com osteotomia de Smith-Petersen (SPO) ou de Ponte. Em pacientes com comprometimento moderado da circulação sanguínea e curvatura rígida do arco principal, usou-se a cirurgia em dois estágios, com liberação ventral no ápice da deformação, seguida por tração com halo. No segundo estágio, realizou-se a correção e estabilização dorsal da coluna. Nos pacientes operados, a média de correção com instrumentação dorsal foi 64,2%. A fusão incluiu uma média de 12 vértebras. O grau de desrotação apical do corpo vertebral encontrado foi de até 30% da rotação inicial. Com o uso de sistemas híbridos e de gancho, o grau médio de desrotação foi 18%. Conclusão: De acordo com o exame clínico do primeiro ano, os parâmetros da função de respiração externa e permeabilidade bronquial tiveram melhora significante, de 10% para 30%, o que indica a natureza funcional das mudanças dos distúrbios cardiorrespiratórios. ***Nível de Evidência IV, Série de casos.***

Descritores: *Osteotomia; Traumatismos da coluna vertebral; Respiração; Pediatria.*

RESUMEN

Objetivo: La finalidad de este estudio fue evaluar los resultados del tratamiento en pacientes con deformidades de la columna vertebral y defectos cardíacos congénitos. Métodos: Ochenta y siete niños con edades entre 10 y 18 años (27 niños y 60 niñas) tuvieron escoliosis quirúrgicamente tratada. Resultados: El ángulo mínimo del arco de curvatura fue 68˚. Los parámetros de deformidad fueron evaluados con base en la radiografía de la columna. En los pacientes con formas combinadas y rígidas de escoliosis, la corrección fue realizada con instrumentación dorsal segmentaria. En las deformidades rígidas y cuando no fue posible realizar la liberación ventral de acuerdo con las indicaciones somáticas, se realizó la corrección dorsal en una etapa, en condiciones de tracción con halo combinada con osteotomía de Smith-Petersen (SPO) o de Ponte. En pacientes con compromiso moderado de la circulación sanguínea y curvatura rígida del arco principal, se usó la cirugía en dos etapas, con liberación ventral en el ápice de la deformación, seguida por tracción con halo. En la segunda etapa, se realizó la corrección y estabilización dorsal de la columna. En los pacientes operados, el promedio de corrección con instrumentación dorsal fue 64,2%. La fusión incluyó un promedio de 12 vértebras. El grado de desrotación apical del cuerpo vertebral encontrado fue de hasta 30% de la rotación inicial. Con el uso de sistemas híbridos y de gancho, el grado promedio de desrotación fue 18%. Conclusión: De acuerdo con el examen clínico del primer año, los parámetros de la función de respiración externa y permeabilidad bronquial tuvieron mejora significativa, de 10% para 30%, lo que indica la naturaleza funcional de los cambios de los disturbios cardiorrespiratorios. ***Nivel de Evidencia IV, Serie de casos.***

Descriptores: *Osteotomía; Traumatismos vertebrales; Respiración; Pediatría.*

Study was conducted at Scientific and Practical Center for Medical Care for Children with Developmental Defects of the Craniofacial Region and Congenital Diseases of the Nervous System, Group of vertebrology and orthopedics. N.N. Priorov Central Institute of Traumatology and Orthopedics, Department of Spine Pathology. N.I. Pirogov Russian National Research Medical University, Moscow, Russia.
Correspondence: Stepan Kudryakov. 38 Aviatorov St, Moscow, Russia. 119620. ventral@ya.ru

CC BY

http://dx.doi.org/10.1590/S1808-185120181704200472

Coluna/*Columna.* 2018;17(4):270-4

Recebido em 23/05/2018 aceito em 26/10/2018

INTRODUCTION

In modern practice, the number of patients presenting with scoliosis and congenital heart disease has increased. According to the literature, scoliosis is present in 19.5% of patients with mitral valve prolapse.[1] Among patients with coarctation of the aorta and an open arterial duct, deformity of the spine is revealed in 16.6% of cases.[2,3] The prevalence of secondary scoliosis after thoracotomy is significantly higher than after minimally invasive and non-surgical treatment methods, as well as among the general population.[2,3] Thoracotomy in patients with coarctation of the aorta and open arterial duct leads to the development of scoliosis in 36.6% of cases.[4] It is known that among patients submitted to Fontaine's surgery, scoliosis is found in 9.8% of children over the age of 5 years. A right-sided thoracic arch is found in 63.2% of cases, left-sided thoracic in 21.1%, and high thoracic arch in 15.8%. The risk of scoliosis increases to 27% with each year of life. Therefore, children who have undergone heart surgery need a follow-up examination, conducted by specialists, for timely detection of the spine deformity.[5]

In patients with idiopathic scoliosis who do not receive timely treatment, cardiopulmonary insufficiency may develop due to right ventricular overload.[6,7] This demonstrates the importance of timely orthopedic care for this category of patients. The high risk involved in intraoperative and early postoperative complications is often the reason for not performing surgical correction of the spinal deformity. The aim of the work: To evaluate the results of treatment in patients with spinal deformities and heart defects.

METHODS

Eighty-seven children aged 10 to 18 years (mean age 12.4 years) who had been surgically treated for scoliosis were in follow-up at the SPC of medical care for children of the Moscow Department of Health and the Federal Governmental Institution CITO, named after N.N. Priorov. There were 27 males and 60 females. The minimum angle of the curvature arc was 68˚; the maximum was 94˚. Congenital scoliosis was found in of the 30 children; idiopathic in 52, secondary (scoliosis after heart surgery) in 5. Patients underwent dorsal correction of the spinal deformity. For the fixation, we used the hook system (n = 10), helical system (n = 35) and hybrid fixation system (n = 42) (sublaminar locks - hooks, croches + screws). The ring halo was fitted in 60 patients, with single-stage dorsal correction in 32, two-stage correction in 42, and Smith-Peterson (SPO or Ponte) osteotomy in 13 patients.

Blood loss was assessed using a gravimetric method, and in the case of intraoperative reinfusion of wound blood, the "Cell Saver" readings were taken into account. Eighty out of the 87 children had cardiovascular failure (circulatory deficiency 0-1st degree). Among these children, the following heart defects were identified: the only ventricle (three-chambered heart) in 1 case, open arterial duct in 2 cases, defects of the interatrial septum in 4 cases, interventricular septum defects in 4 cases, mitral valve stenosis in 1 case, valvular heart disease in 27 cases, mitral valve prolapse in 14 cases, mitral valve insufficiency in 3 cases, mitral valve deficiency in combination with tricuspid insufficiency in 5 cases, with aortic insufficiency in 3 cases, and with pulmonary valve stenosis in 2 cases. Cardiomyopathy was diagnosed in 5 children. In addition, we observed 5 patients who had undergone heart surgery: 1 for pulmonary artery stenosis, 1 for open arterial duct, 2 for interventricular septum defect, 1after radical correction of the double ventricular vascular withdrawal from the right ventricle, plasty of the interventricular defect septa, and elimination of pulmonary artery stenosis. The surgical was performed on patients with grade IV scoliosis (according to Chaklin's classification) in the presence of hemodynamically compensated defects of the cardiovascular system.

The severity of the disease was assessed, taking into account the degree of curvature of the spine and the patient's somatic status. The deformity parameters were evaluated on the basis of the spine x-ray. To determine the mobility of the deformity, functional tests - bending tests and a traction test - were carried out. Mobile deformities were defined as those with a correction value in the functional radiographs of 35% and above the initial angle, and rigid deformities were defined as those with a correction value less than 35%. Mobile deformities were recorded in 48 children, rigid ones in 39. Thoracic scoliosis was found in 23 cases, lumbar scoliosis in 17, and combined scoliosis in 47. Respiration function was evaluated with spirography, and electrocardiography and echocardiography were also performed. Patients were seen by a cardiologist. The operational anesthesia risk was evaluated based on the American Association of Anesthetists (ASA) Physical Status Classification of 1963[8] and the Russian Moscow Scientific Society of Anaesthesiologists and Reanimatologists – MSSAR classification (rus. MHOAP) (1989). The first classification determines the patient's initial physical status, while the second also takes into account the nature of the surgical intervention. In patients with combined and rigid forms of scoliosis, the correction was performed using dorsal segmental instrumentation. In cases of rigid deformity and inability to perform a front release according to the somatic indications, a one-stage dorsal correction was performed in conditions of halo traction in combination with SPO or Ponte osteotomy. After applying the halo ring, dorsal access was established with transpedicular screws, then resection of the spinous processes was performed on the segments selected for posterior osteotomy. With the help of Kerrison's pistol clippers, the yellow ligament and arches were resected on the right and left sides. To stem the bleeding from the epidural vessels and damaged bone, a collagen haemostatic sponge and wax were used. If there was a high risk of complications, dorsal stabilization of the spine with moderate correction was performed. In order to reduce the risks of intraoperative and postoperative complications and shorten the surgery time, a segmental dorsal hook instrumentation was used in combination with the intraoperative halotraction. In patients with moderate impairment of blood circulation in the presence of rigid curvature of the main arch, two-stage operative treatment was performed. The first stage was performed by thoracotomy, ventral release at the apex of deformation, and assembly of the halo ring. Dorsal correction was performed as a second stage, after wound healing and recovery, as well as stabilization of the spine using segmental instruments of screw, hook and hybrid equipment. The study was approved by the N.N. Priorov Central Institute of Traumatology and Orthopedics (No. 579253). All participants signed an Informed Consent Form prior to enrolling in the study. All authors declare no potential conflict of interest related to this article.

Anesthesia principles in the surgical treatment of scoliosis in children with heart defects.

Principles of anesthesia for scoliosis surgery in children are associated with the vastness of the operating field and high traumatism, significant blood loss, and the presence of concomitant pathology in the form of circulatory disorders and respiratory failure. The first two factors are related to the surgical side of the problem, but the anesthesiologist should consider them when in the choice of anesthetic strategy. Prevention of complications associated with concomitant pathology is entirely the prerogative of the anesthesiologist. Operational risk on the ASA scale in the majority (93.1%) of our patients was third degree. First to third-degree respiratory failure was noted in all (87) patients: restrictive type in 47 patients, obstructive in 14, and mixed in 26. Therefore, to prevent respiratory complications, it was important to ensure that the patients were breathing spontaneously after surgery, and in a state of complete decurarization. Also adequate analgesia of the operating wound was required; this was achieved due to epidural analgesia with 0.1-2.2% naropin solution with additional use of perfalgan and NSAID preparations (non-steroidal anti-inflammatory drugs) when monitoring blood gases. Adequate analgesia enables the patient to perform breathing exercises and provokes a cough. It ensures the active position of the child in bed, and reduces postoperative nausea and vomiting.

Transthoracic release of the intervertebral structures and dorsal correction of scoliosis was performed under general multicomponent anesthesia, with sevoflurane as the main anesthetic, and bolus

injection of fentanyl against a background of artificial ventilation and postoperative parenteral analgesia with promedol in combination with NSAIDs. In 45 children, dorsal correction of scoliosis involved lumbar epidural analgesia with morphine and anesthesia-assisted sevoflurane in subanesthetic doses, with artificial ventilation. Postoperative analgesia was provided by epidural analgesia with ropivacaine in combination with NSAIDs.

Clinical case

A 12-year-old patient was admitted to hospital with combined IV grade scoliosis of the thoracolumbar spine. Anamnestic data: child from the 3rd pregnancy, which took place physiologically, the birth is 3rd, on time. Birth weight was 3100 grams, height 53 cm. The diagnosis was established in the first year of life: Congenital heart disease: a double vascular withdrawal from the right ventricle, a pseudorhtalic interventricular septum defect (distension of the aorta and pulmonary trunk from the right ventricle of the heart is a "double divergence" from the right ventricle, a complex congenital malformation in which both main arteries move away from the right ventricle, there is a defect of the interventricular septum.) The disease is relatively rare, accounting for just 1% of all congenital heart defects. In 2002, the child underwent surgical treatment at the Bakulev National Medical Research Center of Cardiovascular Surgery, where he underwent radical correction of the defect of double separation of the main vessels from the right ventricle. Deformation of the spine was detected at an early age, progressing from 5 years. The child was observed at home, by an orthopedist. Conservative treatment with courses was conducted, without positive dynamics. Surgery was recommended. Orthopedic status at admission to the hospital: the child received no additional assistance, the trunk is asymmetrical, the head is shifted to the left of the median line, the thorax is deformed, with a gently curving rib hump on the right, the right shoulder-line is 7 cm above the left, the nipples are equidistant from the midline, on one level, the triangles of the waist are asymmetric, the navel is in the midline, skewing of the pelvis is not present when viewed from the side, cervical lordosis is increased, thoracic kyphosis is increased, lumbar lordosis is enlarged. When viewed from behind: the spine axis is dislocated. Scoliotic curvature of the thoracic, lumbar spine is present. The angles of the scapulae are asymmetric. The intergluteal fold is shifted to the left of the plumb line by 3 cm (Figure 1A, B, B). The lower limbs are equal in length. Range of movement in the large and small joints of the upper and lower extremities is complete and unrestricted. The arches of the feet are formed by age.

On the radiographs, a scoliotic right-sided arch is visualized at Th1-Th11 level with a 95˚ Cobb angle. Left-sided lumbar arch at level Th12-L5 with Cobb angle of 81˚ (Figure 2 A, B). When the traction test is performed, the correction is less than 35%. With magnetic resonance imaging, the spinal cord pathology is not revealed. ECG: sinus rhythm, heart rate 107 per 1 minute, normal position of the electrical axis of the heart. The child was consulted by a cardiologist at the Bakulev centre. Conclusion: congenital heart disease: a double vascular leakage from the right ventricle, and interventricular septum defect. The condition after the operation of radical correction of double vascular withdrawal from the right ventricle, plastic defect of the interventricular septum, and elimination of stenosis of the pulmonary artery (2002). There are no contraindications for prompt correction of scoliosis. In consultation with a geneticist, a hereditary pathology was established: frontal metaphyseal dysplasia with a recessive X-linked type of inheritance. (OMIM: 305620 Skeletal abnormalities are described: scoliosis, funnel-shaped and keel-like deformity of the chest, X-ray examination revealed diffuse hyperostosis of the skull, especially in the frontal part). The patient underwent two-stage surgical treatment. The first step was the application of the halo ring. In order to mobilize the spine deformity, a halo brace was performed in the orthopedic chair. The somatic state was stable. There were no hemodynamic disturbances from the cardiovascular system. The second stage was the surgery itself: Dorsal correction of scoliosis, and stabilization of the spine by instrumentation at levels Th1-L5. Concerning the "rough" deformation, the patient underwent an indirect derotation maneuver, and dorsal correction of the scoliosis. The operation lasted 2 hours 35 minutes, the anesthesia lasted 3 hours 40 minutes. The patient spent the first 24 hours after the operation in the intensive care unit. He was transferred to the police department on the second day after the operation. In the first week of the postoperative period, complaints of a periodic feeling of heat, and a rapid heart rate were noted. In the control ECG: complete blockade of the right leg of the His bundle. Overload of RV (right ventriculus) + LV (left ventriculus). Signs of myocardial hypoxia: QT lengthening of 0.5 sec. The child was seen by a cardiologist. Conclusion: The condition after the surgical radical correction of double vascular withdrawal from the right ventricle, plastic defect of the interventricular septum, elimination of pulmonary artery stenosis (2002). Congenital Heart Disease (pulmonary artery stenosis). Moderate insufficiency of the valve of the pulmonary artery and aortic valve. Circulative insufficiency, grade 0. Dysfunction of the sinus node (vagus dependent). Distortion of intraventricular conduction - a complete blockade of the right leg of the bundle. With medical treatment provided (anaprilin, riboksin + panangin, elkar 30%), as well as adequate anesthesia in the postoperative period, stabilization of the patient's condition was noted. The postoperative wound healed primary. The patient was discharged to outpatient treatment on the 14th day in a satisfactory condition. A satisfactory correction of the deformity of the spine was achieved, the residual scoliotic right-hand arc was visualized on the X-ray after the operation at level Th1-Th11 level with Cobb angle of 58˚. Left-sided lumbar arch at level Th12-L5 with Cobb angle of 36˚ (Figure 2 B, D). Proper frontal and sagittal balance of the spine was achieved (Figure 3 A, B, C).

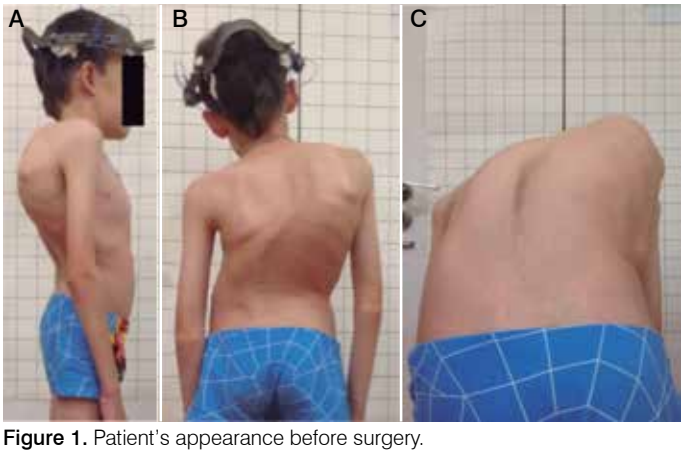

Figure 1. Patient's appearance before surgery.

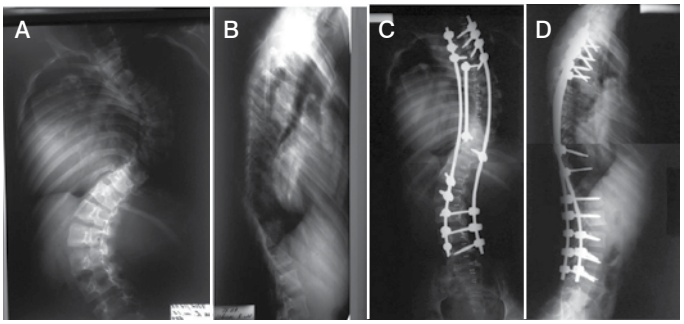

Figure 2. Patient's X-rays before (A, B) and after (C, D) surgery.

RESULTS

The results of correction of scoliosis in patients with congenital cardiovascular system defects receiving surgical care were evaluated, taking into account the values of the initial and postoperative

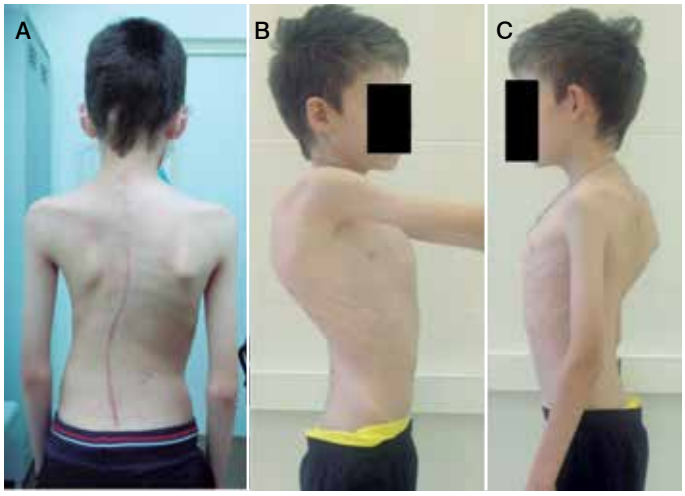

Figure 3. Patient's appearance after surgery.

deformity, the main and compensatory arches, the length of fixation, the duration of the operative intervention, and the volume of blood loss. Long-term results of treatment were monitored, changes in the rotation of vertebral bodies were performed, according to computed tomography (Table 1).

In the operated patients, the mean correction with dorsal instrumentation was 64.2%. The minimum Cobb angle of curvature arc was 62˚, the maximum 94˚. The average initial Cobb angle of the scoliotic deformation was 78.5˚. After the operation, the value of the main arc was 34.2˚ (from 30 to 42˚). The angle of the kyphosis of the thoracic spine was 46.5˚. The kyphosis angle of the thoracic spine after surgical treatment 34.4˚. An average of 12 vertebrae (from 11 to 15 vertebrae) are included in the spondylodesis. The derotation effect with screw systems was observed. The mean initial rotation of the apical vertebra was 43.3˚ after surgery 30.2˚. The degree of apical vertebral body derotation was found to be up to 30% of the initial rotation. With the use of hybrid and hook systems, the average initial rotation of the apical vertebra was 21.2˚ and after surgery, 18.2˚. The degree of derotation achieved was 18%. Ventral access was used to release the intervertebral structures in patients with hemodynamically insignificant heart defects. This was performed in 40 patients. The main method of mobilization of the spine was halo traction in the orthopedic chair for 10-15 days. With rigid deformities, dorsal mobilizing osteotomy (SPO or Ponte) was also used. In patients with a high risk of complications, one-stage dorsal correction was performed.

Assessment of respiratory function established the presence of first to third degree respiratory failure in all our patients. In the first month of the postoperative period, tachycardia was noted, as well as a marked decrease in the parameters of the function of external respiration (in particular, a decrease in lung capacity of 10-15%), which is associated with pain. One year after the operation, the examinations confirm an increase in lung capacity to 30%, which indicates adaptation of the cardiorespiratory system to the conditions for correcting scoliosis, with normalization of the somatic parameters (Table 2).

The duration of the operative intervention was 210 minutes. With dorsal correction, blood loss was 930 ml (from 530 to 2150 ml); with ventral access it was 264 ml (165 to 560 ml). During the operations with ventral access and in 42 children with dorsal correction of scoliosis, operated under general anesthesia, hemodynamics was accompanied by sharp fluctuations in mean arterial pressure from 60 to 100 mm of mercury in the operation stages, tachycardia, and unstable hemodynamics. At the time of traction of the spine during dorsal correction of scoliosis against a background of a decrease in mean arterial pressure to 50 mmHg and a reduction in the perfusion of the spinal cord, conditions arose for myelo-ischemia, which in one child, led to the development of lower paraplegia and required emergency dismantling off the metal structure, leading to regression of the neurologic symptoms within 10 days and the repeated dorsal stabilization of the spine with a measured correction. The use of regional methods in anesthetic care in 45 children with dorsal correction of scoliosis enabled fluctuations in blood pressure to be reduced to within 10% during the operation. Inotropic dopamine support at a dose of 2.5 μg/kg/h was performed in 48 children, and at a dose of 5 μg/kg/h or higher in 3 children. In one child with a three-chambered heart (single ventricle), inotropic support was carried out with cardiotonic dobutamine at a dose of 5-7.5 μg/kg/h during the operation and for the first 2 days after the operation. Extended prolonged ventilation for 1 day was performed in 2 children after dorsal correction of scoliosis. After transthoracic access, 2 children underwent mechanical ventilation for 2 days. After transthoracic access, development of unilateral hydrothorax (jet effusion) was noted in 14 patients up to 8 days, and puncture was required to remove exudate. The average length of stay in the intensive care unit was 2 days (from 1 to 9 days).

Table 2. Respiratory parameters of the operated patients.

Respiratory parameters	Preoperative	1 month postoperative	12 months postoperative
Lung capacity %	56.0	51.0	71.0
PO2 at inhale	0.80	0.73	0.98
PO2 at exhale	0.49	0.43	0.90
Functional lung capacity	66.0	61.8	81.4
Forced exhale volume per 1 min./lung capacity %	90.0	86.0	102.6

Table 1. Overall results.

	Two-stage treatment (rigid scoliosis)	One-stage correction (mobile scoliotic deformity)	One-stage treatment. Rigid scoliotic deformity; dorsal correction + (mobilizing) Smith-Petersen osteotomy	One stage treatment, rigid scoliotic deformity. Patients at high risk of cardiovascular complications
Number of patients	40	20	13	14
Pre-op Cobb angle	93.9	67.5	76.2	63.3
Post-op Cobb angle	40.1	28.2	26.3	32.2
Thoracic kyphosis				
Pre-op Cobb angle	64.2	35.1	48.5	47.6
Post-op Cobb angle	45.4	29.2	33.5	34.3
Apical vertebra derotation				
Pre-op value, in degrees	43.3	20.3	28.3	21.2
Post-op value, in degrees	30.1	13.8	12.2	18.2

DISCUSSION

Surgical correction of scoliosis is associated with high traumatism, due to the vastness of the operating field and the significant blood loss involved. Patients with non-operated congenital heart defects and those who have undergone open and closed heart surgery often have normal hemodynamics or residual disturbances that affect the planning and conduct of surgical correction of scoliosis. Ventral access in mobilizing scoliosis was used by our team in patients with congenital heart defects but without signs of hemodynamic disturbances. Due to the presence of additional cardiovascular risks in the child, ventral access could not be performed. As an alternative to the ventral release, we used a halo ring attachment. Halo traction was performed in the orthopedic chair for 10-15 days. This adapts the patient to the correction conditions and creates passive mobilization of the deformity by stretching the ligament apparatus. When performing a dorsal correction of scoliosis, we used mobilization in the form of a Smith-Peterson osteotomy (SPO or Ponte). Combination of the above surgical techniques with the use of a polysegment screw and combined instruments provided adequate correction of deformation and reliable stabilization of the spinal column. Preventing complications associated with concomitant pathology is the prerogative of the anesthesiologist. First to third-degree respiratory failure was present in all our patients; therefore, to prevent respiratory complications, patients should be transferred to spontaneous breathing after surgery in a state of complete decurarization, and with adequate analgesia due to epidural analgesia in conjunction with NSAIDs when monitoring blood gases. Due to the reduced need for relaxants, systemic narcotic analgesics and anesthetics, inclusion of regional methods of analgesia in anesthesia in the surgical correction of scoliosis in children with heart defects helps prevent cardiovascular and respiratory complications, and significantly increases the efficiency of postoperative analgesia, contributing to earlier rehabilitation. According to the physical examination within one year, the parameters for external respiratory function and bronchial permeability were significantly increased, with an increase in rates from 10% to 30%, which indicates the functional nature of changes in cardiorespiratory disorders. Operative correction of scoliosis prevents the somatic changes that develop as a result of scoliosis, the formation of pulmonary hypertension and kyphoscoliotic heart in the adulthood.

CONCLUSIONS

The results and extent of surgical correction in patients with congenital heart disease are comparable with those for idiopathic scoliosis. The use of ventral access in patients with heart defects increases the risk of developing respiratory and cardiovascular insufficiency in the postoperative period. An alternative to ventral release when mobilizing rigid spinal deformities in patients with congenital heart defects is the use of halo-traction and dorsal osteotomy according to SPO or Ponte. The inclusion of regional methods of analgesia in anesthesia in the surgical correction of scoliosis in children with heart defects by reducing the need for relaxants, systemic narcotic analgesics and anesthetics helps prevent cardiovascular and respiratory complications, and significantly increases the efficiency of postoperative analgesia, which contributes to earlier rehabilitation. When planning an operation, factors of a decrease in intraoperative blood loss should be taken into account. In the case of severe circulatory disturbances in patients with scoliosis, it is necessary to involve a cardioanestesiologist with experience in general anesthesia and cardiosurgery.

All authors declare no potential conflict of interest related to this article.

CONTRIBUTION OF THE AUTHORS: Each author made significant individual contributions to this manuscript. SK (Orcid) and IS (Orcid) were the main contributors to the drafting of the article. SK (Orcid), KU (Orcid) and VA (Orcid) supervised and were the main contributors to the surgical treatment, anesthesiological coverage and data evaluation. AP (Orcid), DG (Orcid) provided extensive help in the material processing, editing of the text, literature search, and review of manuscript..*ORCID (Open Researcher and Contributor ID).

REFERENCES

1. American Society of Anesthesiologists. New classification or physical status. Anestesiology. 1963;24(1):111.
2. Avtandilov AG, Vetrile ST, Enaldieva RV, Nemanova DI, Kuleshov AA. Noninvasive preoperative assessment of the cardio-respiratory system in adolescents with severe chest scoliosis. Chirurgia pozvonochnika. 2004;2:45-8.
3. Nemanova DI, Avtandlov AG, Vetrile ST. Features of hemodynamics and diastolic function of the right heart of adolescents with a different degree of scoliosis. Kardiologia. 2003;9:64–6.
4. Herrera-Soto JA, Vander Have KL, Barry-Lane P, Woo A. Spinal deformity after combined thoracotomy and sternotomy for congenital heart disease. J Pediatr Orthop. 2006;26(2):211-5.
5. Kadhim M, Pizarro C, Holmes L Jr, Rogers KJ, Kallur A, Mackenzie WG. Prevalence of scoliosis in patients with Fontan circulation. Arch Dis Child. 2013;98(3):170-5.
6. Russo L, Aloisi B, Ierna A, Centaro A, Negro R, Brancati B. [Scoliosis and mitral valve prolapse. An epidemiological and etiopathogenetic screening (author's transl)]. G Ital Cardiol. 1980;10(8):1001-5.
7. Roclawski M, Pankowski R, Smoczynski A, Ceynowa M, Kloc W, Wasilewski W, et al. Secondary scoliosis after thoracotomy in patients with aortic coarctation and patent ductus arteriosus. Stud Health Technol Inform. 2012;176:43-6.
8. Ruiz-Iban MA, Burgos J, Aguado HJ, Diaz-Heredia J, Roger I, Muriel A, et al. Scoliosis after median sternotomy in children with congenital heart disease. Spine (Phila Pa 1976). 2005;30(8):E214-8.

ESCOLIOSE IDIOPÁTICA DO ADOLESCENTE E SIMILARES: FIXAÇÃO CURTA, APICAL, ÚNICA OU MÚLTIPLA

ADOLESCENT IDIOPATHIC SCOLIOSIS AND SIMILAR CONDITIONS: SHORT, APICAL, SINGLE OR MULTIPLE FIXATION

ESCOLIOSIS IDIOPÁTICA DEL ADOLESCENTE Y AFECCIONES SIMILARES: FIJACIÓN CORTA, APICAL, ÚNICA O MÚLTIPLE

Enguer Beraldo Garcia,[1,2] Liliane Faria Garcia,[1,2] Enguer Beraldo Garcia Jr,[2] Juliana Garcia Camarinha,[2] Marcos Felipe Camarinha,[2] Roberto Garcia Gonçalves,[1] Eduardo Beraldo Garcia,[1] Saulo Terror Giesbrecht,[1] Victor de Oliveira Matos[1]

1. Grupo de Coluna da Santa Casa de Belo Horizonte, MG, Brasil.
2. Instituto da Coluna Vertebral de Belo Horizonte, Belo Horizonte, MG, Brasil.

RESUMO

Objetivo: Criar um novo princípio de instrumentação no tratamento da escoliose idiopática do adolescente (EIA) e similares. Métodos: Criou-se uma nova formatação de fixação no tratamento da EIA, usando-se instrumental de terceira geração, empregando-se fixações curtas, apicais, únicas ou múltiplas. Paciente apresentando uma curva escoliótica, realizou-se uma fixação, com duas curvas, duas fixações e três curvas, fez-se três fixações. Para avaliar o novo método, realizou-se um estudo retrospectivo de 54 pacientes já operados de EIA e Similares com a referida inovação. Resultado: Nessa casuística, constatou-se uma correção média de 72% na curva proximal, correção de 83% na curva torácica média e 85% na curva toracolombar. Conclusão: Concluiu-se que o novo princípio de fixação no tratamento da EIA e Similares, empregando fixações curtas, apicais e múltiplas, apresentou-se excelente correção, melhor ainda nas curvaturas mais distais em relação à coluna. Existe diferença estatística entre os percentuais de correção das curvaturas entre o pré e pós operatório. ***Nível de Evidência III; Retrospectivo.***

Descritores: Escoliose; Cuidos pré-operatórios; Cuidados pós-operatórios; Adolescente.

ABSTRACT

Objective: To create a new instrumentation principle for the treatment of adolescent idiopathic scoliosis (AIS) and similar conditions. Methods: A new fixation format was created for the treatment of AIS using 3rd generation instrumentation in short, apical and single or multiple fixations. In patients presenting one scoliotic curve, one fixation is performed. In patients with two curves, two fixations are performed, and in those with three curves, three fixations are performed. To evaluate the new method, a retrospective study of 54 patients who had already undergone surgery for AIS and similar conditions using this innovation was conducted. Results: In this series, average corrections of 72% in the proximal curve, of 83% in the thoracic curve, and of 85% in the thoracolumbar curve were verified. Conclusions: It was concluded that the new fixation principle in the treatment of AIS and similar conditions using short, apical and multiple fixations presented excellent correction, better still in the curves that were more distal in relation to the spine. There was a significant statistical difference between the percentages of curvature correction. ***Level of Evidence III; Retrospective study.***

Keywords: *Scoliosis; Preoperative care; Postoperative care; Adolescent.*

RESUMEN

Objetivo: Crear un nuevo principio de instrumentación para el tratamiento de la escoliosis idiopática del adolescente (EIA) y afecciones similares. Métodos: Se creó un nuevo formato de fijación en el tratamiento de la EIA, utilizando instrumentos de 3ª generación, en fijaciones cortas, apicales y únicas o múltiples. En pacientes que presentan una curva escoliótica, se realiza una fijación. En pacientes con dos curvas, se realizan dos fijaciones y en aquellos con tres curvas, se realizan tres fijaciones. Para evaluar el nuevo método, se realizó un estudio retrospectivo de 54 pacientes ya operados para corrección de EIA y afecciones similares utilizando esta innovación. Resultados: En esta casuística, se verificaron correcciones promedio del 72% en la curva proximal, corrección del 83% en la curva torácica media y del 85% en la curva toracolumbar. Conclusiones: Se concluyó que el nuevo principio de fijación en el tratamiento de la EIA y afecciones similares con fijaciones cortas, apicales y múltiples presentó una excelente corrección, mejor aún en las curvas más distales en relación con la columna vertebral. Hubo una diferencia estadística significativa entre los porcentajes de corrección de las curvaturas. ***Nivel de Evidencia III; Estudio retrospectivo.***

Descriptores: *Escoliosis; Cuidados preoperatorios; Cuidados posoperatorios; Adolescente.*

Trabalho realizado no Serviço de Ortopedia e Traumatologia da Santa Casa e do Instituto da Coluna Vertebral, em Belo Horizonte, MG, Brasil.
Correspondência: Enguer Beraldo Garcia. Av. Francisco Sales, 427, Floresta, Belo Horizonte, MG, Brasil. 30150220. enguerbg@gmail.com

CC BY

http://dx.doi.org/10.1590/S1808-185120181704191817

Recebido em 20/02/2018 aceito em 25/07/2018

INTRODUÇÃO

A escoliose é definida como um desvio da coluna vertebral nos planos coronal e horizontal.[1] A escoliose idiopática é o desvio mais comum encontrado na coluna vertebral de etiologia desconhecida.[2]

O desenvolvimento dos implantes na cirurgia da coluna vertebral tem permitido o tratamento cirúrgico dessas deformidades por meio da correção mais seletiva, de modo que somente as vértebras que apresentam as alterações morfopatológicas mais intensas sejam incluídas na área de artrodese. A utilização desse método de fixação e artrodese mais seletiva permite a correção da deformidade por meio de artrodeses mais curtas, preservando-se segmentos da coluna vertebral. Essa abordagem de tratamento restaura o alinhamento da coluna, permitindo ainda uma flexibilidade maior da coluna vertebral quando comparada com as técnicas clássicas de correção dessa deformidade.[3,4]

Os autores desse artigo criaram também uma nova Classificação Tridimensional para escoliose idiopática do adolescente (EIA) e Similares estruturadas. Conta-se com três componentes: "fator quantitativo" que divide em tipos básicos para definir o formato da deformidade, o "fator localizador" mostrando o local da curva principal e "fator sagital" para evidenciar a realidade do plano sagital total, de C1 a S1.[5]

O método de Cobb mede a amplitude da curva pela mensuração e cálculo do ângulo entre as linhas, respectivamente traçadas, que tangenciam a placa terminal superior da vértebra cranial e a placa terminal inferior da vértebra caudal, traça-se duas linhas perpendiculares, o encontro dessas linhas formarão o ângulo a ser medido, que possibilita a mensuração de cada curva.[6]

Criaram-se uma nova ferramenta para mensurar globalmente o plano coronal da coluna vertebral, nos informando o real equilíbrio desse plano, fator indispensável na correção da escoliose, denominada Ângulo Sacro Clavicular (ASC). Para mensurar o ASC, executa-se uma linha paralela à base do sacro, faz-se uma segunda linha central e perpendicular a primeira, em toda extensão da coluna. Executa-se uma terceira linha passando nos pontos de encontro superiores das clavículas com as duas segundas costelas, formando-se assim dois ângulos, que em pessoas que não apresentam escoliose, a medida é 90° por 90°. Padronizou-se mensurar com o goniômetro o ângulo maior, portanto os graus excedentes aos 90º, é o valor do ângulo ASC.[7]

O objetivo desse estudo é apresentar um novo princípio de fixação da EIA e Similares, com fixações curtas, apicais e múltiplas e avaliar os resultados da correção.

MÉTODOS

Projeto aprovado, CAAE: 68440217.3.0000.5138, Submetido pela Santa Casa de Belo Horizonte, dia 17/05/17. Os participantes do estudo, assinaram o Termo de Consentimento Livre e Esclarecido.

O Grupo de Coluna Vertebral do Instituto da Coluna Vertebral e do Serviço de Ortopedia e Traumatologia da Santa Casa, ambos sediados em Belo Horizonte, introduziram um novo princípio de instrumentação no tratamento cirúrgico da EIA e Similares. Estabeleceu-se que: Caso de escoliose com uma curva, realiza-se uma fixação, com duas curvas, faz-se duas fixações, três curvas, três fixações. Realizar acessos pontuais, tentar fixar o menor número de vértebras possível, promover o equilíbrio do plano coronal.

A ideologia do novo princípio, é identificar com precisão o ápice da curvatura, considerada a "alma" da deformidade. Focar aí a instrumentação, devendo ser, curta e apical, podendo ser única ou múltiplas nos casos de mais de uma curva estruturada.

Critérios para inclusão de vértebras usando Rx panorâmica de coluna em PA com inclinação lateral forçada para direita e esquerda: Na correção de 75 a 90%: Fixar as duas vértebras apicais. Correção de 50 a 74%: Fixe 2 a 3 vértebras. Correção de 25 a 49%: Fixe 4 a 5 vértebras. Correção de 0 a 24%: Fixar toda extensão da curva, estudar a possibilidade de não fixar vértebras terminais. Considerando a peculiaridade de cada curvatura, dependendo da localização, rotação, rigidez, extensão e maturidade do esqueleto.

Empregou-se o instrumental de terceira geração, associou-se artrodeses com as fixações transpediculares, curtas e apicais, únicas ou múltiplas. Os parafusos são passados no ápice da curva. A expectativa é pelo menor número de fixações, principalmente na região lombar. De acordo com a maior dimensão do pedículo, usa-se parafuso mais grosso, longo e bem centrado no pedículo. Corta-se duas hastes longas de acordo com o número de curvas, fixa-se e ajusta o sistema ver Figura 1.

Emprega-se a monitorização da medula espinhal e raízes com potencial evocado.

Para testar o novo princípio de fixação e correção, realizou-se um estudo retrospectivo de 54 pacientes com EIA, e Similares, já operados pelos autores, com a referida inovação, excluiu-se 15 casos operados mais recentemente.

Os avaliadores contaram com os dados dos prontuários e as imagens radiológicas dos pacientes, constando de radiografia da coluna em panorâmica, em PA e Perfil, em pé, realizada no pré e pós operatório.

As variáveis coletadas foram sexo, idade, cor, mediu-se o ASC[7] e pelo método de Cobb,[6] o ângulo da curva proximal, localizado da cervical a T5, da curva torácica média de T6 a T10 e da curvatura toracolombar de T11 a S1,[5] para analisar e comparar as correções das curvaturas entre pré e pós operatório.

Os dados obtidos foram submetidos ao estudo bioestatístico.

Inicialmente, foi realizada uma análise exploratória com o objetivo de caracterizar a amostra dos pacientes, sendo para isso utilizada distribuições de freqüências para as variáveis demográficas e clínicas.

Para a avaliação de diferenças entre o Cobb pré-operatório e o Cobb pós-operatório dos pacientes pesquisados, foi utilizado teste não-paramétrico de Wilcoxon.

Para a comparação das curvas localizadas proximal (A), torácica média (B) e toracolombar (C) da Classificação Tridimensional[5] no que diz respeito ao percentual de redução do ângulo entre o pré e pós operatório, da variável Cobb, foi utilizado teste paramétrico ANOVA.

Os dados da pesquisa foram tratados no programa estatístico PASW, versão 18. Em todos os testes estatísticos utilizados, foi considerado um nível de significância de 5%. Dessa forma, são consideradas associações estatisticamente significativas aquelas cujo valor p foi inferior a 0,05.[8]

RESULTADOS

A idade média dos pacientes foi de 15,5 anos com desvio-padrão de 4,3 anos, sendo a idade mínima de nove anos e a idade máxima

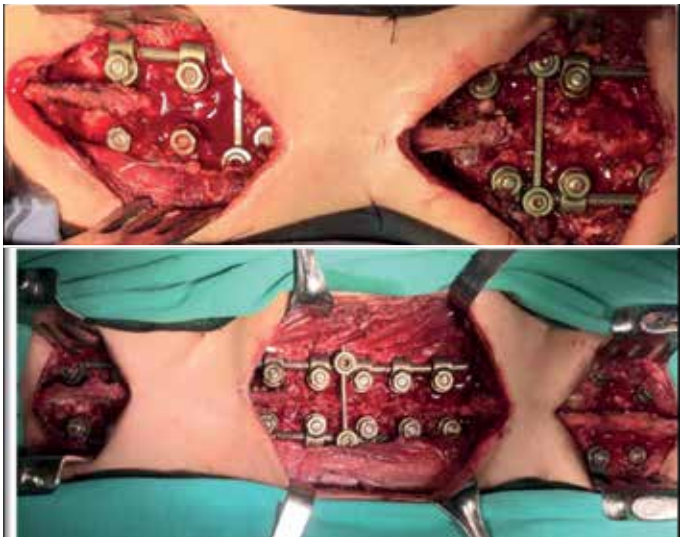

Figura 1. Tratamento cirúrgico da EIA com fixações curtas, apicais e múltiplas. Na fotografia acima visualiza-se um caso com duas curvas escolióticas, realizou-se duas fixações. Abaixo foto de uma paciente com três curvas, fez-se três fixações.

de 38 ano, predominou raça branca 92,6% e sexo feminino 94,4%.

Observou-se na Tabela 1 que na amostra total ocorreu um grau mediano de 30,0° no Cobb pré-operatório da curvatura proximal, enquanto no pós-operatório a mediana foi de 9°. Fazendo um comparativo entre estes dois momentos, houve uma redução de aproximadamente 70% no Cobb pós-operatório em relação ao pré-operatório. Pelo que foi confirmado no teste estatístico, essa diferença entre o pré e o pós-operatório foi considerada significativa.

Ainda na Tabela 1 ocorreu um grau mediano de 50,0° no Cobb pré-operatório da curvatura torácica média, enquanto no pós--operatóriodo a mediana foi de 9°. Fazendo um comparativo entre estes dois momentos, houve uma redução de aproximadamente 82% no Cobb pós-operatóriodo em relação pré-operatório. Pelo que foi confirmado no teste estatístico, essa diferença entre o pré e o pós-operatório foi considerada significativa.

Continuando na Tabela 1, ocorreu um grau mediano de 42,0° no Cobb pré-operatório da curvatura toracolombar, enquanto no pós-operatório a mediana foi de 5°. Fazendo um comparativo entre esses dois momentos, houve uma redução de aproximadamente 88% no Cobb pós-operatório em relação ao pré-operatório. Pelo que foi confirmado no teste estatístico, essa diferença entre o pré e o pós-operatório foi considerada significativa.

Segundo os resultados da Tabela 2 e Figura 2, pela ANOVA, existe diferença estatística entre os percentuais de redução das curvas proximal, torácica média e toracolombar.

Por meio do intervalo de confiança calculado na Tabela 3, pode--se dizer que a curvatura torácica média e toracolombar possuem a mesma quantidade de redução (83% e 85%, respectivamente). Contudo, a curva proximal apresentou menor quantidade de redução do ângulo (72%). Figura 2.

Exemplos de casos dessa casuística, mostrando o grau das correções, medindo o ângulo de Cobb e ASC no pré e pós operatório.

DISCUSSÃO

Os avanços dos novos tipos de instrumentação na EIA, possibilitaram as maiores correções das deformidades. Nas artrodeses seletivas, nas quais são realizadas somente instrumentação da curva torácica principal, as curvas classificadas por King como tipo II e Lenke 2CN[8,9] obtiveram um menor número de vértebras na artrodese, possibilitando uma maior mobilidade, menor tempo e menor risco cirúrgico.[9-11]

O propósito da correção da curva foi alcançado com o uso do instrumental de terceira geração, porém foram observados em diversos estudos, após seguimento de um ano, a presença da descompensação do tronco.[11-14]

O paciente com escoliose torácica pode ter equilíbrio perfeito entre a cabeça sobre a pelve, sem descompensação do tronco.[12] No entanto, se este mesmo indivíduo tem uma grande curva torácica, o tronco pode ser deslocado significativamente para longe da linha média da pelve, refletindo uma notável descompensação na posição do tórax sobre a pelve,[11,13] ver figura 6.

Acerca de 18 anos abordando a EIA com fixações curtas e seletivas, com instrumental de terceira geração, tentando preservar mobilidade vertebral, foi possível observar com certa frequência pacientes com visível assimetria dos ombros.

Concordando com a literaratura,[15-17] o instrumental de terceira geração de qualidade, realmente foi o diferencial no tratamento da EIA. Contudo, a instrumentação seletiva pode trazer desequilíbrio do plano coronal, principiante quando não abordamos as curvas secundárias estruturadas, ou quando interrompemos a instrumentação no ápice dessas curvas. As curvaturas secundárias estruturadas são a causa do desequilíbrio do tronco, especialmente quando a curva principal é completamente corrigida.

Tal situação levou-nos a pensar em soluções, passamos a almejar a realização das fixações curtas, apicais e múltiplas, mas como não tínhamos nenhum respaldo da literatura, sempre desistimos do projeto.

Só no início de 2014, operamos pela primeira vez uma paciente com três curvas, realizamos três acessos, três fixações, com excelente resultado, hoje com mais de 54 meses de seguimento.

Entendemos que com criação do Instrumental de Terceira Geração, com a diversidade de força a ser aplicada, dependendo do posicionamento dos parafusos transpediculares na coluna, sua aplicação à coluna também necessite de uma .nova formatação, sendo o que fizemos.

A ideologia do novo princípio de tratamento da EIA e Similares, é identificar com precisão o ápice da curvatura, considerado a

Tabela 2. Análise de Variância (ANOVA) para as curvaturas proximal, torácica média e toracolombar em relação a redução percentual dos ângulos.

Fonte da Variação	Graus de Liberdade	Soma dos Quadrados	Quadrado Médio	F-Valor	P-Valor
Entre os métodos	2	2721	1360,7	12,4	p<0,001**
Residual	112	12286	109,7		
Total	114	15007			

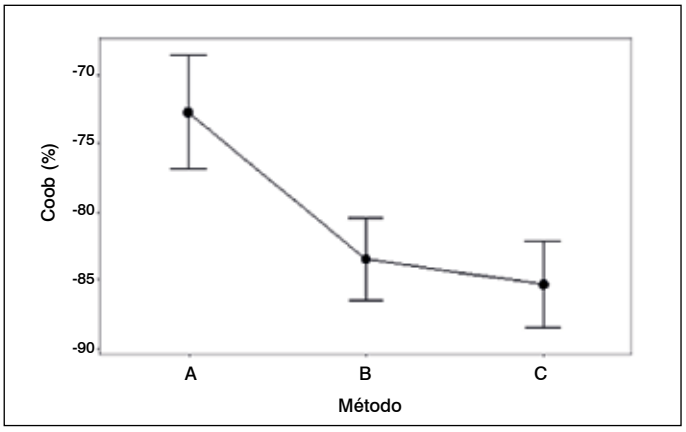

Figura 2. Intervalo de confiança do percentual de redução para as curvaturas proximal, torácica média e toracolombar.

Tabela 3. Intervalo de confiança do percentual de redução do ângulo para as curvaturas proximal, torácica média e toracolombar.

Curvatura	N	Média (%)	D.P (%)	IC 95%	
Proximal	25	-72,71	13,53	(-76,86;	-68,56)
Torácica média	46	-83,43	9,06	(-86,49;	-80,37)
Toracolombar	44	-85,28	9,88	(-88,41;	-82,15)

Tabela 1. Distribuição de frequência dos 54 pacientes segundo pré-operatório e pós-operatório.

Variável Clínica	Grupo	Medidas Descritivas					P-valor	
		n	Média	D.P	P25	Mediana	P75	
Cobb (°)	Pré-Op Curva proximal (°)	25	30,60	9,60	24,00	30,00	39,50	p<0,001**
	Pós-Op Curva proximal (°)	25	7,80	3,50	5,50	9,00	10,00	
Cobb (°)	Pré-Op Curva torácica média (°)	47	50,96	14,33	41,00	50,00	58,00	p<0,001**
	Pós-Op Curva torácica média (°)	47	9,09	7,76	5,00	9,00	11,00	
Cobb (°)	Pré-Op Curva toracolombar (°)	44	44,48	9,30	40,00	42,00	48,75	p<0,001**
	Pós-Op Curva toracolombar (°)	44	6,36	4,31	3,00	5,00	9,00	

As probabilidades de significância (p-valor) referem-se ao teste de Wilcoxon. Curva (C)

"alma" da deformidade. As radiografias em panorâmicas, em PA, com inclinação forçada para direita e esquerda, é de fundamental importância, para definir o ápice e as vértebras a ser incluídas.

Focar a fixação no ápice, que deve ser curta, podendo ser múltiplas nos casos de mais de uma curva estruturada. Considerar a peculiaridade de cada curvatura, dependendo da localização, rotação, rigidez, extensão e maturidade do esqueleto.

Nas fixações de apenas duas vértebras, com quatro parafusos, devendo ser longos, grossos e bem posicionados no pedículo e corpo vertebral, buscando maior grau de estabilidade possível, principalmente na região lombar, onde a coluna vertebral geralmente é mais móvel. Portanto, a preservação dos ligamentos supra e infra espinhosos e o implante do dispositivo transverso parece ser fundamental.

Nessa casuística constatou-se uma correção média na curva proximal de 72%, correção de 83% na curva torácica média e 85% nas toracolombares. (Figuras 3 a 9) Correções essas, similares as constatadas nas fixações tradicionais, contudo, o método tradicional não conta com as vantagens relatadas acima.

Dos 54 casos de EIA e Similares abordados, cinco apresentavam idade acima de 17 anos. Todos responderam bem ao novo princípio de instrumentação. O seguimento médio da casuística foi de 16,5 meses.

Os autores vivem uma curva de aprendizado, hoje já com 88 casos operados com as fixações curtas, apicais e múltiplas, a qual vem se solidificando, somou-se experiências com abordagem de

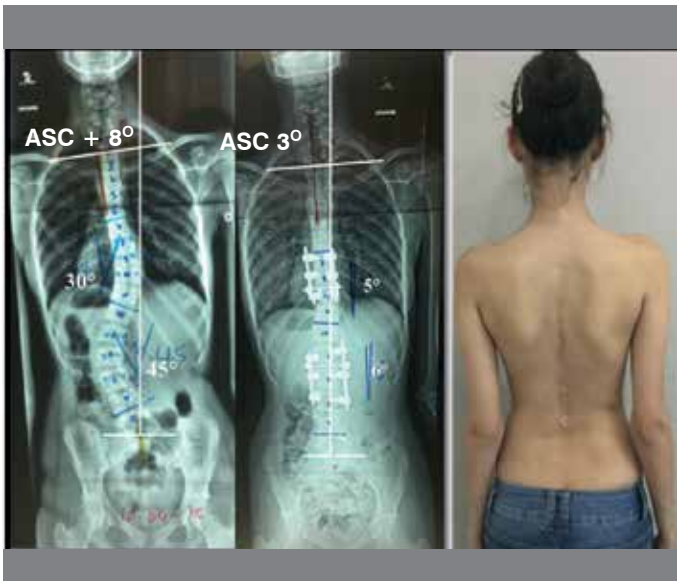

Figura 4. Paciente de 13 anos, feminino, com quadro de EIA, com 2 curvas, submeteu-se a duas fixações curtas e apicais. A esquerda pode-se ver radiografia do pré operatório evidenciando ângulo de Cobb e o ASC mensurados, no RX ao centro observa-se as reduções dos ângulos. À direita, foto após a cirurgia.



Figura 3. Paciente com quadro de EIA, 13 anos, feminino, apresentando duas curvas escolióticas, submetidas a duas fixações curtas e apicais. Acima a direita visualiza-se a radiografia do pré operatório, sendo mensurados o ângulo de Cobb e o ASC. Acima a direita imagem mostrando as reduções dos ângulos. Abaixo a esquerda foto da paciente antes da cirurgia e a direita após a correção, ver equilíbrio dos ombros.



Figura 5. Paciente de 13 anos, feminino, quadro de EIA, apresentando 2 curvas, submeteu-se a duas fixações curtas e apicais. Na radiografia acima a esquerda, o ângulo de Cobb e o ASC mensurados, imagem a direita vê-se as reduções dos ângulos. Abaixo a esquerda fotografia da paciente no pré operatório e a direita após a correção, ver o equilíbrio do tronco.



Figura 6. Paciente de 14 anos, masculino, caso de EIA, muito grave, evolutivo, com tronco desequilibrado para direita, ASC de + 9°, apresentando 3 curvas, submeteu-se as fixações curtas. apicais e múltiplas. Acima a esquerda, radiografia com o ângulo de Cobb e o ASC mostrando valores elevados, a direita Rx evidenciando as reduções dos ângulos. Abaixo a esquerda, foto do paciente no pré operatório e a direita o resultado da correção.

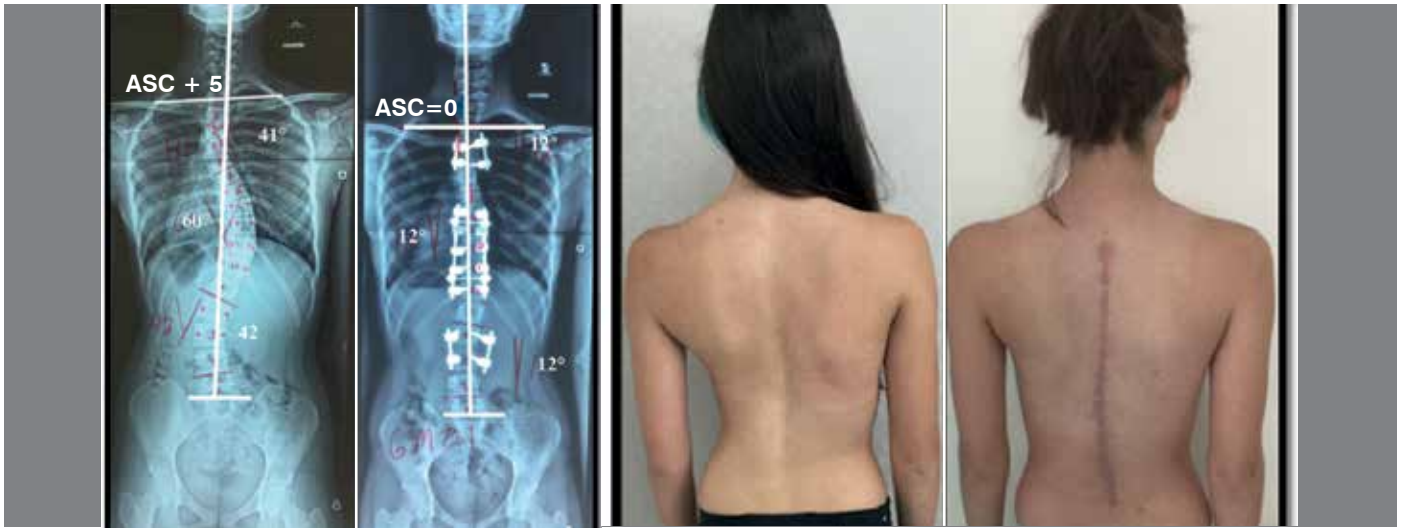

Figura 7. Paciente de 13 anos, feminino, com quadro de EIA, com 3 curvas, acometendo toda a extensão da coluna toracolombar, submeteu-se as fixações curtas, apicais e múltiplas. Acima a esquerda visualiza-se o Rx com o ângulo de Cobb e o ASC mensurados, a direita imagem evidenciando as reduções dos ângulos. Abaixo a esquerda fotografia do pré operatório e direita mostrando o resultado da correção.



Figure 8. Paciente de 13 anos, feminino, quadro de EIA, com 3 curvas, acometendo toda a extensão da coluna toracolombar, submetida as fixações curtas, apicais e múltiplas. Acima a esquerda radiografia com o ângulo de Cobb e o ASC mensurados, a direita a imagem evidencia as reduções dos ângulos. Abaixo a esquerda foto do pré operatório e a direita resultado final da correção.

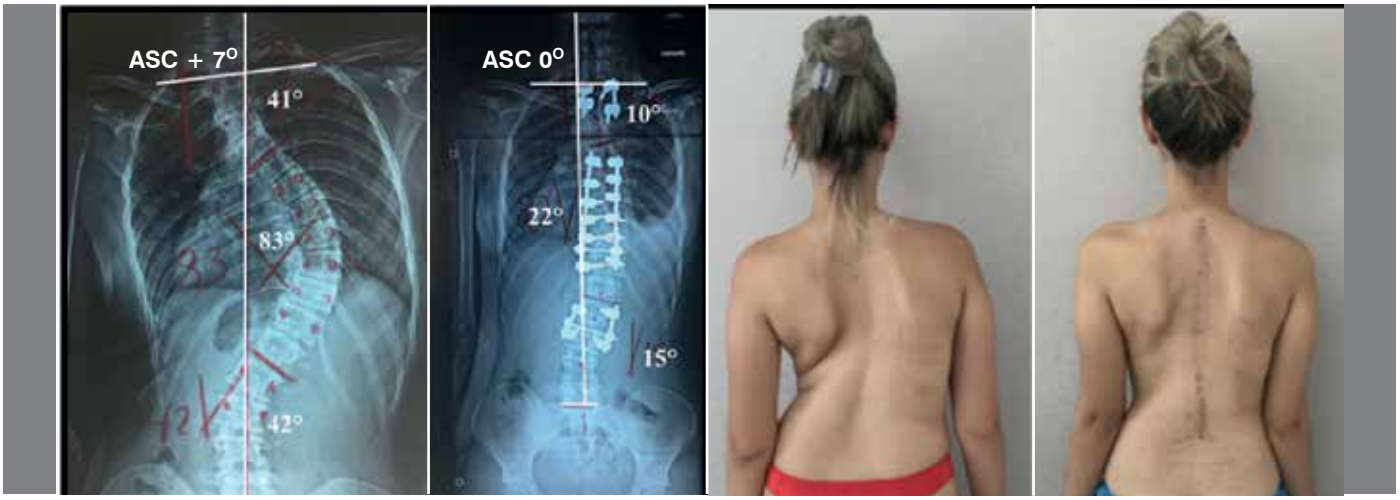

Figura 9. Caso de 14 anos, sexo feminino, com quadro de EIA, apresentando 3 curvas graves, rígidas, submetidas a três fixações curtas e apicais. Acima a esquerda Rx com o ângulo de Cobb e o ASC mostrando valores elevados, a direita imagem evidenciando as reduções dos mesmos. Abaixo a esquerda fotografia da paciente no pré operatório e a direita mostrando o bom equilíbrio dos ombros no pós operatório.

uma paciente de nove anos, outra de 38 anos, acredita-se que o seguimento por maior tempo é indispensável.

Ressaltamos que nos casos de escoliose grave acima 90°e na cifose grave e rígida, não deve-se indicar a fixação múltipla.

Considerando a cifoescoliose, sendo o componente cifótico com certa mobilidade, em fase de crescimento, com Risser de um até dois, pode ser corrigida previamente com o colete de Milwaukee e posteriormente apica-se a fixação múltipla para corrigir a escoliose.

Observou-se como complicações: Um caso de ruptura do pedículo. Um caso de infecção profunda tardia. Uma pseudoartrose. Um caso de estiramento da raiz de L5 do lado côncavo. Um caso com pequena perda de correção durante o seguimento, nas vértebras livres, entre duas curvas toracolombares, uma delas acima de 90°. Todas resolvidas com sucesso.

Os resultados cirúrgicos foram muito bons, sem perda de correção significativa e com ausência de desequilíbrio nos níveis intermediários não fixados, os quais consideramos vértebras neutras, no ponto de vista dos autores, desnecessário sua fixação. Esses segmentos intermediários livres resultam em maior preservação da mobilidade da coluna, melhor distribuição da sobrecarga, proporcionando maior equilíbrio do plano coronal.

CONCLUSÕES

Concluiu-se que o novo princípio de instrumentação no tratamento da EIA, e Similares, empregando fixações curtas, apicais e múltiplas, apresentou excelente correção, melhor ainda nas curvaturas quanto mais distais, em relação à coluna. Existe diferença estatística entre os percentuais de correção das curvaturas entre o pré e pós operatório.

Todos os autores declaram não haver nenhum potencial conflito de interesses referente a este artigo.

CONTRIBUIÇÃO DOS AUTORES: EBG (0000-0002-1737-7811)*, autor principal. LFG (0000-0002-2425-8802)*, EBGJ (0000-0002-7612-2579)*, JGC(0000-0003-4054-0821)*, MFC (0000-0001-9741-1727)*, pesquisa bibliográfica e elaboração do artigo. GBP (000-0001- 6812-1245)*, LGV (0000-0003-2031-814x)*, RGG (0000-0003-0376-8763)*, EBG (0000-0002-3447-0014)*, STG (0000-0002-8482-479X)*, VOM (0000-0001-8808-4787)*, revisão do manuscrito. *ORCID (*Open Researcher and Contributor ID*).

REFERÊNCIAS

1. Moe JH, Byrd JA. Idiopathic scoliosis. In: Lonsteins JE, Winter RB, Bradford DS RB, Olgivie JW, editors. Moe's textbook of scoliosis and other spinal deformities. 2nd ed. Philadelphia: Saunders; 1987. p. 191-232.
2. Rodrigues LMR, Yonezaki AM, Ueno FH, Nicolau RJ, Abreu LC, Filho EVS, et al.Escoliose Idiopática do Adolescente: Análise do grau de correção obtido com o uso de parafusos pediculares. Arq Bras Ciênc Saúde. 2010;35(1):1-11.
3. Brodner W, Mun Yue W, Moller HB, Hendricks KJ, Burd TA, Gaines RW. Short segment bone-on-bone instrumentation for single curve idiopathic scoliosis. Spine (Phila Pa 1976). 2003;28(20):S224-33.
4. Gaines R. Short segment bone-on-cage reconstruction for Scheuermann's kyphosis with spacers and dual rods implants. The 39th Annual Meeting of the Scoliosis Research Society on Innovative Techniques; 2004 Sep 7-9; Buenos Aires, Argentina. Milwaukee, WI: Scoliosis Research Society; 2004. p. 256.
5. Garcia EB, Garcia LF, Garcia EBJr, Camarinha MF, Camarinha JG, et al. Escoliose idiopática do adolescente e similares.: Classificação Tridimensional. [PRELO].
6. Cobb J. Outline for the study of scoliosis. Instr Course Lect. 1948;5:261.
7. Garcia EB, Garcia LF, Garcia EBJr, Camarinha MF, Camarinha JG, et al. Escoliose idiopática do adolescente e similares. Nova ferramenta para mensuração global do plano coronal. [PRELO]
8. Koch GG, Landis JR, Freeman JL, Freeman DH Jr, Lehnen RC. A general methodology for the analysis of experiments with repeated measurement of categorical data. Biometrics. 1977;33(1):133-58.
9. King HA, Moe JH, Bradford DS, Winter RB. The selection of fusion levels in thoracic idiopathic scoliosis. J Bone Joint Surg Am. 1983;65(9):1302-13.
10. Lenke LG, Edwards CC 2nd, Bridwell KH. The Lenke classification of adolescent idiopathic scoliosis: how it organizes curve patterns as a template to perform selective fusions of the spine. Spine (Phila Pa 1976). 2003;28(20):S199-207.
11. Frez R, Cheng JC, Wong EM. Longitudinal changes in trunkal balance after selective fusion of King II curves in adolescent idiopathic scoliosis. Spine (Phila Pa 1976). 2000;25(11):1352-9.
12. Richards BS. Lumbar curve response in type II idiopathic scoliosis after posterior instrumentation of the thoracic curve. Spine (Phila Pa 1976). 1992;17(8 Suppl):S282-6.
13. Li M, Shen Y, Fang X, Ni J, Gu S, Zhu X, et al. Coronal and sagittal plane correction in patients with Lenke 1 adolescent idiopathic scoliosis: a comparison of consecutive versus interval pedicle screw placement. J Spinal Disord Tech. 2009;22(4):251-6.
14. Richards BS, Scaduto A, Vanderhave K, Browne R. Assessment of trunk balance in thoracic scoliosis. Spine (Phila Pa 1976). 2005;30(14):1621-6.
15. Avanzi O, Landim E, Meves R, Caffaro MFS, Umeta RSG. Adolescent idiopathic scoliosis: correlation between radiographic parameters of correction and clinical results of treatment. Coluna/Columna. 2008;7(3)201-8.
16. Oliveira GC, Cavali PTM, Landim E, Santos MAM, Lehoczki MA. Third generation instrumentation in the treatment of scoliosis in totalbody-involvement cerebral palsy patients – clinical and radiographic analysis. Coluna/Columna . 2007;6(4):201-10.
17. **Naves CD, Silva LECT, Barros AGC, Aires AS, Peçanha GCA, Atencio GG. Correction of severe stiff scoliosis through extrapleural interbody release and osteotomy (LIEPO). Coluna/Columna. 2017;16(4):296-301.**

ESCOLIOSE IDIOPÁTICA DO ADOLESCENTE E SIMILARES: NOVA FERRAMENTA PARA MEDIR O PLANO CORONAL

ADOLESCENT IDIOPATHIC SCOLIOSIS AND SIMILAR CONDITIONS: NEW TOOL TO MEASURE THE CORONAL PLANE

ESCOLIOSIS IDIOPÁTICA DEL ADOLESCENTE Y AFECCIONES SIMILARES: NUEVA HERRAMIENTA PARA MEDIR EL PLAN CORONAL

Enguer Beraldo Garcia,[1,2,3] Guilherme Brescia Payão,[2] Liliane Faria Garcia,[1,2] Enguer Beraldo Garcia Jr,[2] Marcos Felipe Camarinha,[2] Roberto Garcia Gonçalves,[1,3] Juliana Garcia Camarinha,[2] Saulo Terror Giesbrech,[1,3] Victor de Oliveira Matos[1]

1. Santa Casa de Belo Horizonte, Serviço de Ortopedia e Traumatologia, Grupo de Coluna, Belo Horizonte, MG, Brasil.
2. Instituto da Coluna Vertebral de Belo Horizonte, Belo Horizonte, MG, Brasil.
3. Sociedade Brasileira de Coluna, São Paulo, SP, Brasil.

RESUMO

Objetivo: Criar um método para mensurar o plano coronal global da coluna vertebral, denominado Ângulo Sacro Clavicular (ASC). Métodos: Executa-se uma linha na base do sacro, faz-se uma segunda linha central perpendicular a primeira na extensão proximal da coluna. Executa-se uma terceira linha passando nos pontos de encontro superiores das clavículas com as duas segundas costelas formando dois ângulos, mensura-se o maior. Portanto, os graus excedentes a 90º são os valores do ASC. Testou-se essa ferramenta estudando, retrospectivamente, 46 pacientes portadores de escoliose idiopática, que se submeteram às fixações curtas, apicais, únicas ou múltiplas. Usou-se instrumental terceira geração, avaliando o ASC no pré e pós-operatório, os quais foram comparados com outro grupo de 46 pacientes, abordados com a técnica tradicional. Resultados: Os pacientes pertencentes ao método de fixação tradicional apresentaram uma mediana de 3,0° referente ao ASC no pré-operatório. No pós-operatório, a mediana manteve-se em 3°, portanto houve uma redução de 0%. Os pacientes pertencentes ao método de fixação curta, apical, única ou múltipla apresentaram no pré-operatório a mediana de 6°, no pós-operatório de 1°, redução de aproximadamente 83% no pós-operatório. Conclusões: O grupo abordado com instrumentação curta, apical, única ou múltipla, apresentou uma redução de aproximadamente 83% no pós-operatório em relação ao pré-operatório. A diferença entre o pré e o pós-operatório foi considerada estatisticamente significativa. ***Nível de Evidência II; Retrospectivo.***

Descritores: Escoliose; Cuidados pré-operatórios; Cuidados pós-operatórios.

ABSTRACT

Objective: To create a method to measure the overall coronal plane of the spine, called the sacral clavicular angle (SCA). Methods: A line is drawn at the base of the sacrum; a second central line is drawn perpendicular to the first one in the proximal extension of the spine. A third line is drawn passing through the intersections of the superior points of the clavicles with the two second ribs, forming two angles, the greater of which is measured. Therefore, the degrees exceeding 90º are the SCA values. This tool was tested retrospectively in a study of 46 patients with idiopathic scoliosis who underwent short, apical, single or multiple fixations. Third generation instrumentation was used and the SCA was evaluated in the pre- and postoperative periods, which were compared with another group of 46 patients treated with the traditional technique. Results: Patients submitted to the traditional fixation method presented a median SCA of 3° in the preoperative period, and in the postoperative period, the SCA remained in 3°. Therefore, there was a 0% reduction. Patients submitted to short, apical, single or multiple fixation method presented a median preoperative SCA of 6°, and a postoperative median SCA of 1°, a reduction of approximately 83%. Conclusions: The group treated with short, apical, single or multiple instrumentation presented a reduction in the SCA of approximately 83% in the postoperative period compared to the preoperative period. The difference between preoperative and postoperative values was considered statistically significant. **Level of Evidence II; Retrospective study.**

Keywords: *Scoliosis; Preoperative care; Postoperative care.*

RESUMEN

Objetivo: Crear un método para mensurar el plano coronal general de la columna vertebral, llamado ángulo sacro clavicular (ASC). Métodos: Se hizo una línea en la base del sacro; una segunda línea central se hizo perpendicular a la primera en la extensión proximal de la columna vertebral. Se hizo una tercera línea que pasa a través de las intersecciones de las porciones superiores de las clavículas con las dos segundas costillas, formando dos ángulos, el mayor de los cuales se midió. Por lo tanto, los grados superiores a 90º son los valores del ASC. Esta herramienta fue probada retrospectivamente en un estudio de 46 pacientes con escoliosis idiopática que se sometieron a fijaciones cortas, apicales, únicas o múltiples. Se utilizó instrumentación de tercera generación y se evaluó el ASC en los períodos pre y postoperatorio, que se compararon con otro grupo de 46 pacientes tratados con la técnica tradicional. Resultados: Los pacientes sometidos al método de fijación tradicional presentaron una mediana de ASC de 3° en el período preoperatorio, y en el postoperatorio, el ASC se mantuvo en 3°. Por lo tanto, hubo una reducción del 0%. Los pacientes sometidos a un método de fijación corta, apical, única o múltiple presentaron una mediana de ASC preoperatoria de 6° y una mediana de ASC postoperatoria de 1°, una reducción de aproximadamente 83%. Conclusiones: El grupo tratado con instrumentación corta, apical, única o múltiple presentó una reducción en el ASC de aproximadamente 83% en el período postoperatorio en comparación con el período preoperatorio. La diferencia entre los valores preoperatorios y postoperatorios se consideró estadísticamente significativa. ***Nivel de Evidencia II; Estudio retrospectivo.***

Descriptores: *Escoliosis; Cuidados preoperatorios; Cuidados posoperatorios.*

Trabalho realizado no Serviço de Ortopedia e Traumatologia da Santa Casa e do Instituto da Coluna Vertebral em Belo Horizonte, MG, Brasil.
Correspondência: Enguer Beraldo Garcia. Av. Francisco Sales, 427, Floresta, Belo Horizonte, MG, Brasil. 30150220. enguerbg@gmail.com

http://dx.doi.org/10.1590/S1808-185120181704191820

CC BY

Recebido em 20/02/2018 aceito em 25/07/2018

INTRODUÇÃO

A escoliose é uma deformidade com desvio lateral no plano coronal da coluna vertebral, que pode ser observado em pacientes infantis, juvenis, adolescentes e adultos, dependendo do tipo de escoliose em questão. A escoliose idiopática é caracterizada por ser uma deformidade tridimensional da coluna vertebral, pois, além da curva lateral, apresenta-se com rotação vertebral, com maior predominância em indivíduos adolescentes e do sexo feminino.[1]

A avaliação da escoliose tem como ferramenta fundamental o estudo das radiografias, sendo a incidência póstero anterior padrão para mensuração dessas curvas. Para acompanhamento e observação do quadro do paciente e avaliação da progressão da deformidade, os métodos de Cobb[2] e Ferguson,[3] que permitem quantificação da curva, são os mais comumente utilizados atualmente para mensuração da escoliose,[4,5] sendo o método de Cobb, particularmente, recomendado pela "Scoliosis Research Society" e amplamente usado na prática clínica,[4] como método "padrão ouro", para planejar o tratamento e avaliar os resultados.[6]

A técnica de Cobb mede a amplitude da curva pela mensuração e cálculo do ângulo entre as linhas, respectivamente traçadas, que tangenciam a placa terminal superior da vértebra cranial e a placa terminal inferior da vértebra caudal, da curva escoliótica a ser medida.[6,7] Vários estudos revelam que o método de Cobb é propenso a erros e não confiável.[4,8-10]

Garcia e cols criaram um novo princípio de instrumentação no tratamento cirúrgico da Escoliose Idiopática do Adolescente (EIA) e similares, empregando fixações curtas, apicais, únicas ou múltiplas, que apresentaram excelente correção, e melhor ainda nas curvaturas quanto mais distais, em relação à coluna.[11]

O objetivo é criar um método para mensurar globalmente o plano coronal da coluna vertebral escoliótica, denominado Ângulo Sacro Clavicular (ASC), para monitorizar o real equilíbrio deste plano durante o tratamento cirúrgico da escoliose.

MÉTODO

Projeto aprovado, CAAE: 68440417.2.0000.5138, submetido pela Santa Casa de Belo Horizonte, dia 17/05/17. Os participantes do estudo, assinaram o Termo de Consentimento Livre e Esclarecido.

O Grupo da Coluna Vertebral do Instituto da Coluna Vertebral e do Serviço de Ortopedia e Traumatologia da Santa Casa, ambos sediadas em Belo Horizonte criaram uma nova ferramenta para mensurar globalmente o plano coronal da coluna vertebral denominada Ângulo Sacro Clavicular (ASC).

Para mensurar o ASC, executa-se uma linha paralela à base do sacro,[12] faz-se uma segunda linha central e perpendicular a primeira, em toda extensão da coluna. Executa-se uma terceira linha passando nos pontos de encontro superiores das clavículas com as duas segundas costelas, formando-se assim dois ângulos, que em pessoas não escolioticas, a medida é 90° por 90°. Padronizou-se mensurar com o goniômetro o ângulo maior, do lado que excede 90°, portanto os graus excedentes aos 90º é o valor do ângulo ASC. (Figura 1)

Para testar a nova ferramenta, estudou-se o ASC no pré e pós operatório de 46 pacientes, operados com fixações curtas, apicais, únicas ou múltiplas, com instrumental de terceira geração. Onze foram excluídos devido as imagens não ser adequadas ao estudo. Comparou-se com outros 46 pacientes também operados com instrumental de terceira geração aplicando a técnica tradicional, tomados aleatoriamente, de um montante de cerca de 450 pacientes operados no serviço.

Os autores contaram com os dados dos prontuários e imagens dos pacientes. Realizaram-se a medida do A S C dos Rx em panorâmica da coluna, em pé, na incidência posterior anterior, do pré e pós operatório. Coletaram-se todos os dados das variáveis da pesquisa e montaram-se as planilhas, para o estudo bioestatístico.

Inicialmente, foi realizada uma análise exploratória com o objetivo de caracterizar a amostra dos pacientes, sendo para isso utilizadas distribuições de freqüências para as variáveis demográficas e clinicas.

Foi utilizada tabela de contingência para associar o sexo e a raça do paciente com o tipo de método aplicado, fixação tradicional ou fixação curta, apical, única ou múltipla. O teste *qui-quadrado de Fisher* foi adotado para testar a significância estatística da associação entre tais variáveis.

Quanto ao teste de diferença entre as idades dos pacientes nos métodos aplicados, fixação tradicional ou fixação curta, apical, única ou múltipla, foi utilizado o teste paramétrico t para amostras independentes.

Para a avaliação de diferenças entre o pré-operatório e o pós-operatório dos pacientes pesquisados, foi utilizado teste não paramétrico de Wilcoxon em cada método, pois os dados não seguiram distribuição de Gauss.

Para a comparação dos Métodos fixação tradicional com de fixação curta, apical, única ou múltipla, no que diz respeito a diferença entre pré e pós operatório do ASC, foi utilizado teste t paramétrico de amostras independentes.

Os dados da pesquisa foram tratados no programa estatístico PASW, versão 18. Em todos os testes estatísticos utilizados, foi considerado um nível de significância de 5%. Dessa forma, são consideradas associações estatisticamente significativas aquelas cujo valor p foi inferior a 0,05.[13]

RESULTADOS

Em uma análise comparativa entre os grupos de métodos aplicados, fixação tradicional e fixação curta, apical, única ou múltipla, sexo, cor e faixa etária, segundo se observa na Tabela 1 e Tabela 2, não se constatou diferença entre os grupos quanto as características demográficas, pois o p-valor $> 0,05$.

Observamos na Tabela 3 e Figura 2 que nos pacientes pertencentes ao método de fixação tradicional ocorreu um grau da mediana de

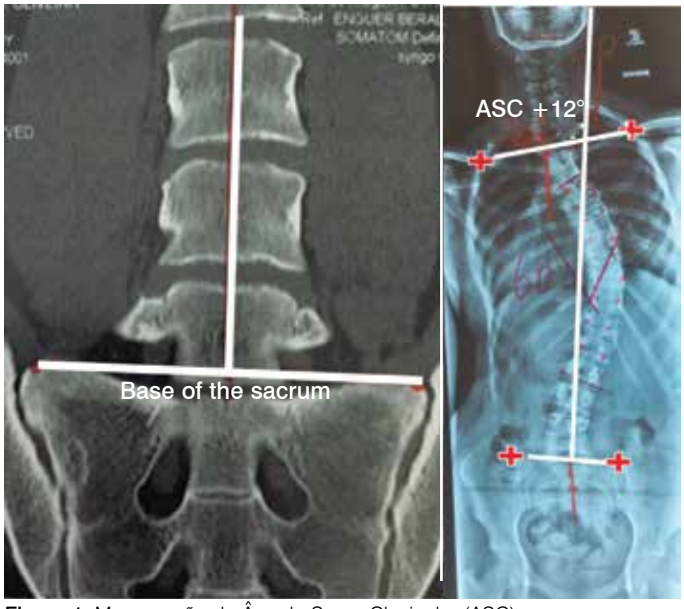

Figura 1. Mensuração do Ângulo Sacro Clavicular (ASC).

Tabela 1. Distribuição de freqüência dos pacientes, fixação habitual ou fixação curta, apical, única ou múltipla, segundo as características demográficas.

Demográficas		Método				P-valor
		Fixação múltipla		Fixação tradicional		
		n	%	n	%	
Sexo	Feminino	44	95,7%	40	87,0%	,267
	Masculino	2	4,3%	6	13,0%	
Cor	Branco	41	89,1%	42	93,5%	,359
	Mestiço	3	6,5%	3	6,5%	
	Negro	2	4,3%	1	0%	
Total		46	100%	46	100%	

As probabilidades de significância (p-valor) referem-se ao teste Qui-quadrado.

Tabela 2. Distribuição de frequência dos pacientes, fixação habitual ou fixação curta, apical, única ou múltipla, segundo as características demográficas.

Variável	Método	N	Média	D.P	Estatística t	P-valor
Idade	Fixação tradicional	46	15.59	4,68	-,708	,480
	Fixação múltipla	46	1637	5,85		

As probabilidades de significância (p-valor) referem-se ao teste t para amostras independentes.

Tabela 3. Distribuição de frequência dos 46 pacientes em cada método segundo o ASC mensurado.

ASC	Método	n	Média	S.D.	Mínimo	Máximo	1Q	Mediana	3Q	P-valor
	Fixação tradicional									0.955
Pré op		46	3,46	2,86	0	9	,75	3,00	6,00	
Pós op		46	3,37	2,90	0	10	1,00	3,00	6,00	
	fixação múltipla									p<0,001**
Pré op		46	5,48	3,0	0	13	3,00	6,00	7,00	
Pós op		46	2,02	2,5	0	10	0,00	1,00	3,25	

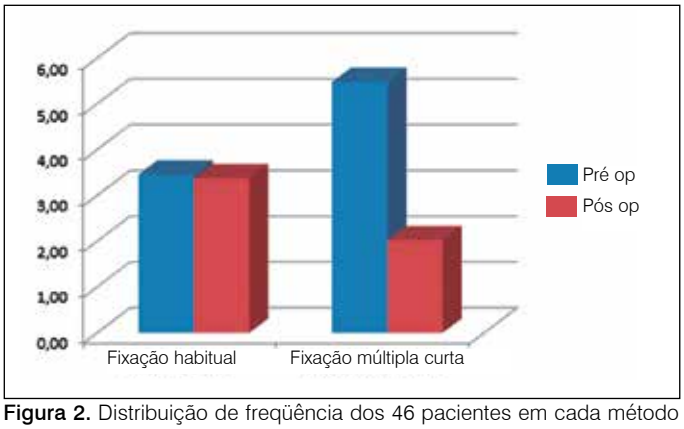

Figura 2. Distribuição de freqüência dos 46 pacientes em cada método segundo o ASC mensurado.

3,0° no pré-operatório, enquanto que no pós-operatório, a mediana foi de 3°. Fazendo um comparativo entre esses dois momentos, houve uma redução de 0% no pós-operatório em relação ao pré-operatório. Pelo que foi confirmado no teste estatístico, esta diferença entre o pré e o pós-operatório foi considerada não significativa.

Ainda na Tabela 3 e Figura 2 observou-se uma mediana de 6° nos pacientes pertencentes ao método de fixação curta, apical, única ou múltipla no pré-operatório, enquanto no pós-operatório, a mediana foi de 1°. Fazendo um comparativo entre esses dois momentos, houve uma redução de aproximadamente 83% no pós-operatório em relação ao pré-operatório. Pelo que foi confirmado no teste estatístico, essa diferença entre o pré e o pós-operatório foi considerada significativa.

Segundo os resultados da Tabela 4 e Figura 3, pelo teste t, existe diferença estatística entre as reduções de ângulos nos métodos tradicional e fixação curta, apical, única ou múltipla. Pode-se dizer que o método de fixação curta, apical, única ou múltipla reduziu mais o ângulo em comparação com método tradicional. Ou seja, a redução no pós operatório foi em média 3,46° na fixação curta, apical, única ou múltipla e 0,09° no método tradicional.

A Tabela 5 mostra que, dentre 46 pacientes no método tradicional 8 ou 17,4% aumentaram o ângulo no pós operatório. Enquanto que dentre 46 pacientes no método de fixação curta, apical, única ou múltipla, 4 ou 8,7% aumentaram o ângulo no pós operatório.

DISCUSSÃO

O propósito da fixação curta e seletiva na correção da EIA, foi alcançado com o Instrumental de terceira Geração, porém foi observado por nós, há muitos anos e também por outros autores,[14-17] a presença frequente do desequilíbrio do tronco. Portanto a criação dessa nova ferramenta para mensurar o ASC, pode ser muito oportuna.

Considerando a falta mundial de uma ferramenta que possa mensurar matematicamente o plano coronal global da coluna vertebral, para assegurar se as cirurgias corretivas da escoliose com o instrumental de terceira geração estão realmente equilibrando ou desequilibrando o tronco, criou-se o Ângulo Sacro Clavicular (ASC). (Figuras 4 a 8)

Tabela 4. Avaliação das diferenças entre pré e pós operatório para os métodos tradicional e fixação curta, apical, única ou múltipla.

Variável	Método	N	Média	D.P	Estatística t	P-valor
Diferença	Fixação múltipla	46	3.46	3.33	4.22	.000**
	Fixação habitual	46	0.09	4.26		

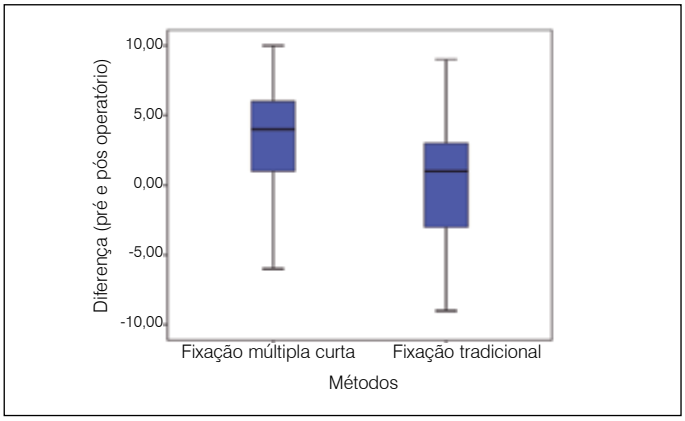

Figura 3. Avaliação das diferenças entre pré e pós operatório para os métodos fixação curta, apical, única ou múltipla e fixação tradicional.

Tabela 5. Distribuição de frequência dos 46 pacientes em cada método segundo o aumento do ângulo no pós operatório.

Método		n	%
Fixação curta, apical, única ou múltipla	Piora no pós operatório	4	8.7
	Total	46	100.0
Fixação tradicional	Piora no pós operatório	8	17.4
	Total	46	100.0

É necessário imagem de qualidade para evidenciar os pontos estratégicos na mensuração do ASC, ressalta-se que em um grupo estudado de 57 pacientes submetidos a fixações múltiplas, excluímos 11 casos devido imagens insatisfatórias. Sugere muita acurácia ao traçar e medir o ângulo. Para afirmar que o tronco está desequilibrado, é indispensável a quantificação matemática.

Acreditamos ser louvável a correção e estabilização das escolioses com curvas estruturadas de tendências evolutivas, alinhando suas curvaturas, porém vejo com preocupação a possibilidade de causarmos um maior desequilíbrio do tronco.

O ASC pode ser inicialmente positivo e tornar-se negativo no pós operatório e vice verso. (Figuras 4 a 8)

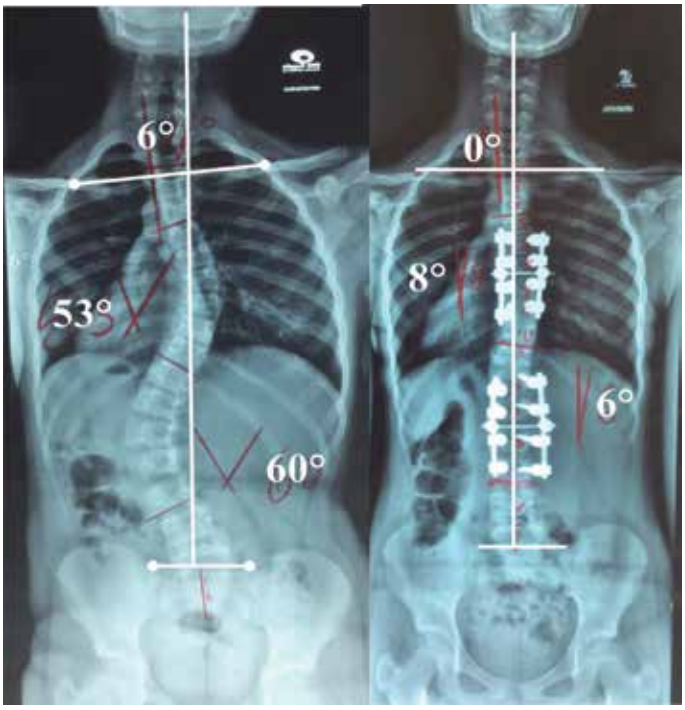

Figura 4. Paciente de 11 anos, feminino, com ASC de mais 6° no pré operatório, submeteu-se as fixações, curtas, apicais e múltiplas, o ASC corrigiu-se para 0° no pós operatório, veja o equilíbrio dos ombros.

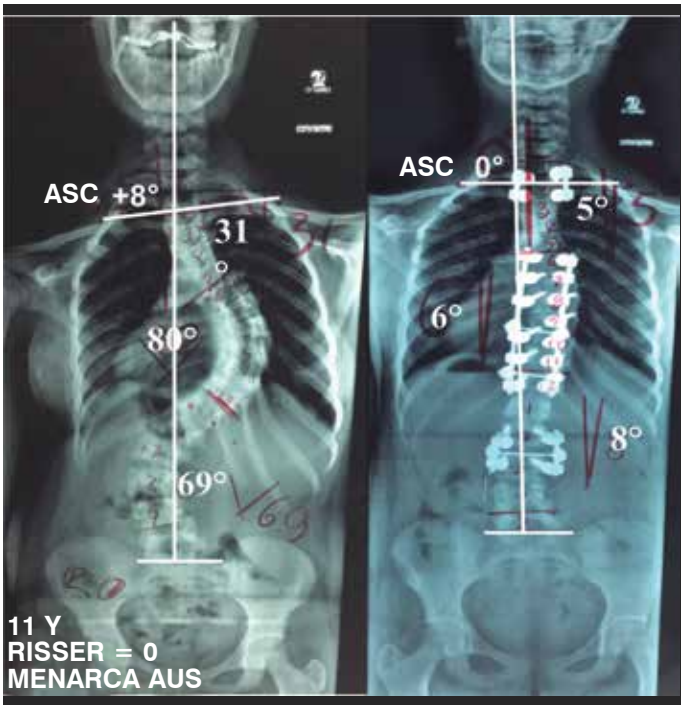

Figura 6. Paciente de 11 anos, feminino, apresentando ASC de mais 8° no pré operatorio, submeteu-se as fixações, apicais, curtas e múltiplas, evidenciando ASC de 0° no pós operatório, ver equilíbrio dos ombros.

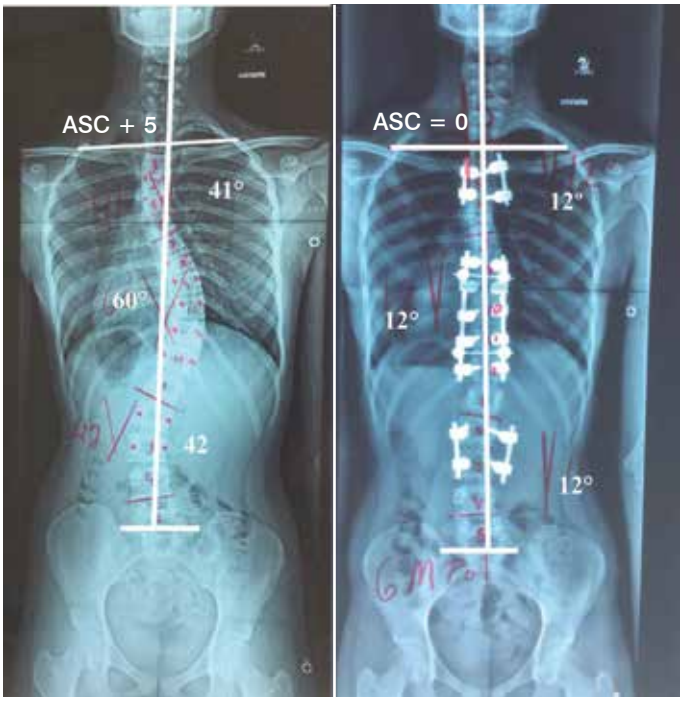

Figura 5. Paciente,14 anos, com ASC de mais 5° no pré operatório, submeteu-se as fixações múltiplas, corrigindo-se o ângulo para 0° no pós operatório, ver o equilíbrio dos ombros.

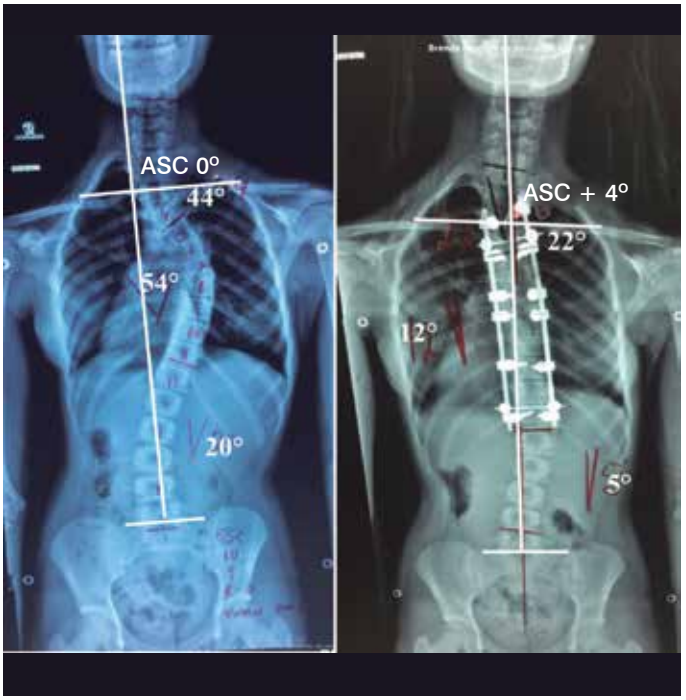

Figura 7. Paciente de 12 anos, feminino, no pré operatório com ASC de 0°, submeteu-se a fixação tradicional seletiva, no pós operatório agravou-se o ASC para mais 4°, visualiza-se ombro direito caído, coluna cervical agora inclinada para direita e desequilíbrio do tronco.

Dentre os 46 pacientes estudados, operados pelo método tradicional, 8 ou 17,4% aumentaram o ASC no pós operatório, enquanto dentre 46 operados pelo método de fixação curta, apical, única ou múltipla, 4 ou 8,7% aumentaram o ângulo no pós operatório. Evidenciando-se portanto, que esse novo princípio de fixação, possa ser uma boa opção. (Tabela 3 a 5; Figuras 1 a 6)

Nesse estudo os pacientes operados pelo método de fixação tradicional a mediana não mostrou correção do ASC. (Figuras 7 e 8)

Os pacientes pertencentes ao método de fixação curta, apical, única ou múltipla apresentaram uma redução da mediana de aproximadamente 83% no pós-operatório em relação ao pré-operatório. (Tabela 3, Figuras 1, 4 – 6)

Como o método de Cobb é considerado "padrão ouro", para planejar o tratamento da deformidade e avaliar os

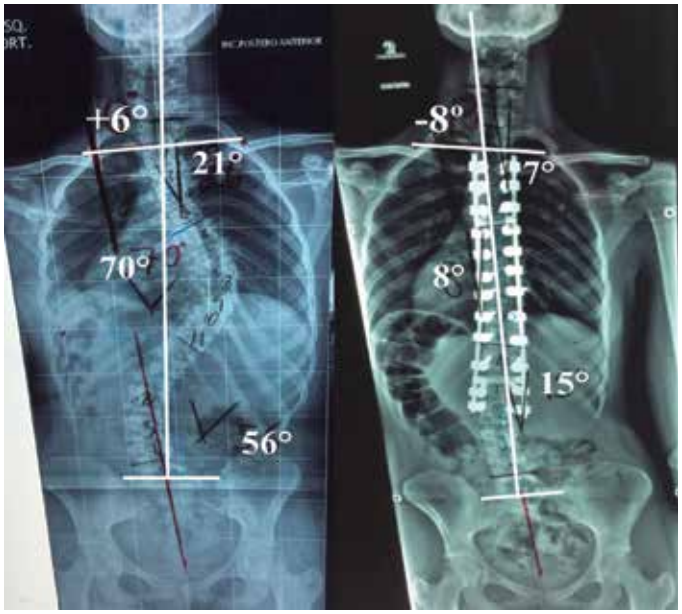

Figura 8. Paciente de 12 anos, feminino, no pré operatório ASC de +6°, submeteu-se fixação tradicional, seletiva, no pós operatório aumentando o ASC para -8°, mostra ombro direito caído e acentuado desequilíbrio do tronco.

resultados,[6] mensurando a magnitude de cada curva em separado, ficando uma lacuna em aberto, para uma ferramenta que possa mensurar o plano coronal globalmente, antes e depois do tratamento da escoliose, seja ele clínico ou cirúrgico. É exatamente nessa demanda que o ASC vem de encontro, nos possibilitando maior informação se realmente estamos produzindo resultados padrão ouro em relação ao equilíbrio do plano coronal.

CONCLUSÃO

Essa "nova ferramenta" para mensurar o ASC, nos possibilitou a quantificar matematicamente o equilibrio do plano coronal global da coluna vertebral. Ficou evidente que o grupo abordado com instrumentação curta, apical, única ou múltipla, apresentou uma redução de aproximadamente 83% no pós-operatório em relação ao pré-operatório. enquanto os pacientes tratados com a fixação tradicional tiveram redução de 0%. Pelo que foi confirmado no teste bioestatístico, essa diferença entre o pré e o pós-operatório foi considerada estatisticamente significativa.

Todos os autores declaram não haver nenhum potencial conflito de interesses referente a este artigo.

CONTRIBUIÇÃO DOS AUTORES: EBG (0000-0002-1737-7811)*, autor principal. GBP (000-0001- 6812-1245)*, LFG (0000-0002-2425-8802)*, EBGJ (0000-0002-7612-2579)*, JGC (0000-0003-4054-0821)*, MFC(0000-0001-9741-1727)*, muito contribuiram na elaboração do artigo.RGG (0000-0003-0376-8763)*, EBG (0000-0002-3447-0014)*,STG (0000-0002-8482-479X)*, VOM (0000-0001-8808-4787)*, revisão do manuscrito.*ORCID (*Open Researcher and Contributor ID*).

REFERÊNCIAS

1. Bunnell WP. The natural history of idiopathic scoliosis. Clin Orthop Relat Res. 1988;(229):20-5.
2. Cobb J. Outline for the study of scoliosis. Instr Course Lect. 1948;5:261.
3. Ferguson AB. The study and treatment of scoliosis. South Med J Birmingham. 1930;23(2):116-20.
4. He JW, Yan ZH, Liu J, Yu ZK, Wang XY, Bai GH, et al. Accuracy and repeatability of a new method for measuring scoliosis curvature. Spine (Phila Pa 1976). 2009;34(9):E323-9.
5. Srinivasalu S, Modi HN, Smehta S, Suh SW, Chen T, Murun T. Cobb angle measurement of scoliosis using computer measurement of digitally acquired radiographs-intraobserver and interobserver variability. Asian Spine J. 2008;2(2):90-3.
6. Mehta SS, Modi HN, Srinivasalu S, Chen T, Suh SW, Yang JH, et al. Interobserver and intraobserver reliability of Cobb angle measurement: endplate versus pedicle as bony landmarks for measurement: a statistical analysis. J Pediatr Orthop. 2009;29(7):749-54.
7. Zhang J, Lou E, Le LH, Hill DL, Raso JV, Wang Y. Automatic Cobb measurement of scoliosis based on fuzzy Hough Transform with vertebral shape prior. J Digit Imaging. 2009;22(5):463-72.
8. Allen S, Parent E, Khorasani M, Hill DL, Lou E, Raso JV. Validity and reliability of active shape models for the estimation of cobb angle in patients with adolescent idiopathic scoliosis. J Digit Imaging. 2008;21(2):208-18.
9. Sperandio FF, Tavares GMS, Santos GM. Reprodutibilidade intra e interobservadores no ângulo de Cobb em indivíduos escolióticos. Rev Bras Cresc Desenv Hum. 2011;21(1):21-9.
10. Godinho RRS, UetaII RHS, CurtoII DD, MartinsIII DE, Wajchenberg M, Puertas EB. Mensuração da curva escoliótica pela técnica de Cobb intraobservadores e interobservadores e sua importância clínica. Coluna/Columna. 2011;10(3):216-20.
11. Garcia EB; Garcia LF; Garcia Jr EB; Camarinha MF; Camarinha JG, et al. Escoliose idiopática do adolescente: fixações curtas, apicais, únicas ou múltiplas. [PRELO]
12. Paulsen F, Waschke J. Anatomia Geral Sistema Muscular. In: Paulsen F. Sobotta, Atlas de Anatomia Humana. 3.ed. Rio de Janeiro: Guanabara Koogan, 2012. p.39-126.
13. Koch GG, Landis JR, Freeman JL, Freeman DH, Lehnen RC. A general methodology for the analysis of experiments with repeated measurement of categorical data. Biometrics. 1977;33(1):133-58.
14. Frez R, Cheng JC, Wong EM. Longitudinal changes in trunkal balance after selective fusion of King II curves in adolescent idiopathic scoliosis. Spine (Phila Pa 1976). 2000;25(11):1352-9.
15. Richards BS. Lumbar curve response in type II idiopathic scoliosis after posterior instrumentation of the thoracic curve. Spine (Phila Pa 1976). 1992;17(8 Suppl):S282-6.
16. Li M, Shen Y, Fang X, Ni J, Gu S, Zhu X, et al. Coronal and sagittal plane correction in patients with Lenke 1 adolescent idiopathic scoliosis: a comparison of consecutive versus interval pedicle screw placement. J Spinal Disord Tech. 2009;22(4):251-6.
17. Richards BS, Scaduto A, Vanderhave K, Browne R. Assessment of trunk balance in thoracic scoliosis. Spine (Phila Pa 1976). 2005;30(14):1621-6.

ESCOLIOSE IDIOPÁTICA DO ADOLESCENTE E SIMILARES: CLASSIFICAÇÃO TRIDIMENSIONAL

ADOLESCENT IDIOPATHIC SCOLIOSIS AND SIMILAR CONDITIONS: THREE-DIMENSIONAL CLASSIFICATION

ESCOLIOSIS IDIOPÁTICA DEL ADOLESCENTE Y AFECCIONES SIMILARES: CLASIFICACIÓN TRIDIMENSIONAL

Enguer Beraldo Garcia,[1,2] Liliane Faria Garcia,[1,2] Saulo Terror Giesbrecht,[1] Luis Gustavo Vasconcelos,[1] Enguer Beraldo Garcia Jr,[2] Marcos Felipe Camarinha,[2] Eduardo Beraldo Garcia,[1] Juliana Garcia Camarinha,[2] Roberto Garcia Gonçalves,[1] Victor de Oliveira Matos[1]

1. Santa Casa de Belo Horizonte, Serviço de Ortopedia e Traumatologia, Grupo de Coluna, Belo Horizonte, MG, Brasil.
2. Instituto da Coluna Vertebral de Belo Horizonte, Belo Horizonte, MG, Brasil.

RESUMO

Objetivo: Criar uma nova Classificação para escoliose idiopática do adolescente e similares, abrangente, tridimensional e aplicativa. Métodos: Criou-se a Classificação Tridimensional com três componentes: o primeiro denominado de fator quantitativo, que divide-se em três tipos de acordo com o número de curvas; o segundo, o fator localizador evidencia o ponto mais estruturado da curva e o terceiro é o fator sagital que avalia globalmente o plano sagital. Para testar a nova Classificação, estudou-se as imagens de 99 pacientes, comparando o índice de concordância e reprodutibilidade intra e interobservador da Classificação Tridimensional com a de Lenke. Resultados: Pode-se afirmar que, no geral, o índice de concordância dos três avaliadores em relação a Classificação Tridimensional e a de Lenke nessa casuística foi considerada muito boa. Conclusões: O estudo da casuística evidenciou diferenças significativas dos percentuais entre as duas Classificações, referente a avaliação da cifose torácica, a Classificação Tridimensional apresentou 26,6% de hipercifose e normal 61,6%, ao passo que a Classificação Lenke evidenciou 6,06% de hipercifose e 84,18% normal. Contudo, na análise comparativa global, com os métodos Tridimensional e Lenke, apresentou-se estatisticamente os mesmos níveis de concordância, uma vez que os valores dos intervalos de confiança se sobrepõem. ***Nível de Evidência II; Estudo retrospectivo.***

Descritores: Escoliose; Classificação; Análise quantitativa.

ABSTRACT

Objective: To create a new comprehensive, three-dimensional, applicable classification for Adolescent Idiopathic Scoliosis and similar conditions. Methods: The Three-Dimensional Classification was created with three components: the first, the quantitative factor, divides into three types according to the number of curves; the second, the locator factor defines the most structured point of the curve; and the third, the sagittal factor, evaluates the overall sagittal plane. To test the new classification, we studied the images of 99 patients comparing the intra- and interobserver agreement and reproducibility index of the Three-Dimensional Classification with that of Lenke. Results: It can be stated that, overall, the agreement between the three evaluators in relation to the Three-Dimensional Classification and that of Lenke in this series was considered very good. Conclusions: The case study showed a significant difference in the percentages between the two Classifications. In the evaluation of thoracic kyphosis, the Three-Dimensional Classification defined 26.6% of the cases as hyperkyphosis and 61.6% as normal, whereas the Lenke Classification defined 6.06% as hyperkyphosis and 84.18% as normal. However, in the global comparative analysis of the methods, the Three-Dimensional and Lenke systems presented statistically the same levels of agreement, since the values of the confidence intervals overlap. ***Level of Evidence II; Retrospective study.***

Keywords: *Scoliosis; Classification; Quantitative analysis.*

RESUMEN

Objetivo: Crear una nueva clasificación abarcadora, tridimensional y de aplicación para escoliosis idiopática del adolescente y afecciones similares. Métodos: La Clasificación Tridimensional se creó con tres componentes: el primero, el factor cuantitativo, se divide en tres tipos según el número de curvas; el segundo, el factor de localización, define el punto más estructurado de la curva, y el tercero, el factor sagital, evalúa el plano sagital general. Para probar la nueva clasificación, estudiamos las imágenes de 99 pacientes comparando el índice de concordancia y reproducibilidad intra e interobservador de la Clasificación Tridimensional con la de Lenke. Resultados: Es posible afirmar que, en general, el índice de concordancia de los tres evaluadores en relación a la Clasificación Tridimensional y la de Lenke en esa casuística fue considerada muy buena. Conclusiones: El estudio de la casuística mostró una diferencia significativa de los porcentuales entre las dos clasificaciones. En la evaluación de la cifosis torácica, la clasificación tridimensional definió 26,6% como hipercifosis y 61,6% como normal, mientras que la Clasificación de Lenke definió el 6,06% como hipercifosis y el 84,18% como normal. Sin embargo, en el análisis comparativo global de los sistemas Tridimensional y Lenke presentaron estadísticamente los mismos niveles de concordancia, ya que los valores de los intervalos de confianza se superponen. ***Nivel de evidencia II; Estudio retrospectivo.***

Descriptores: *Escoliosis; Clasificación; Análisis cuantitativo.*

Trabalho realizado no Serviço de Ortopedia e Traumatologia da Santa Casa e do Instituto da Coluna Vertebral em Belo Horizonte, MG, Brasil.
Correspondência: Enguer Beraldo Garcia. Av. Francisco Sales, 427, Floresta, Belo Horizonte, MG, Brasil. 30150220. enguerbg@gmail.com

CC BY

http://dx.doi.org/10.1590/S1808-185120181704191818

Recebido em 20/02/2018 aceito em 25/07/2018

INTRODUÇÃO

A escoliose idiopática do adolescente é uma deformidade tridimensional da coluna vertebral que engloba a curvatura do plano coronal e a rotação no eixo axial, com desvios rotatórios e translacional máximos ocorrendo no ápice da curva.[1]

Um adequado sistema de Classificação para escoliose deve permitir ao cirurgião recomendar o tratamento específico, bem como fazer a comparação entre os diferentes métodos de tratamento.[2] Além disso, deve ser abrangente, compreensivo e concordante quanto a análises intra e interobservadores.[3]

A primeira Classificação para escoliose foi proposta por Schulthess em 1905-1907.[4]

A Classificação de King, publicada originalmente em 1983, avalia a deformidade escoliótica no plano coronal, descreve cinco tipos de curvas torácicas e recomenda níveis específicos de segmentos vertebrais a serem incluídos na artrodese.[5]

Desenvolveu-se em 2001 o sistema de Classificação de Lenke, com três componentes: tipo de curva (1 a 6), modificador da coluna lombar (A, B ou C) e um modificador sagital torácico (-, N ou +). Os seis tipos de curvas têm características específicas, nas radiografias coronais e sagitais, que diferenciam as curvas estruturais e não estruturais nas regiões torácica proximal, torácica média e toracolombar. O modificador da coluna lombar baseia-se na relação entre a linha vertical sacral central e o ápice da curva lombar e o modificador torácico sagital é baseado na medida da curva sagital do quinto ao décimo segundo nível torácico. Um sinal de menos (-) representa uma curva de menos de +10 graus, (N) de normal representa uma curva de 10 graus a 40 graus e um sinal de mais (+) representa uma curva de mais de +40 graus.[6]

Esses autores avaliaram 27 radiografias de pacientes portadores de escoliose idiopática do adolescente, aplicaram a Classificação de Lenke e observaram baixa reprodutibilidade intra e interobservador.[7]

Em 2008 publicamos um estudo aplicando a Classificação de Lenke em 66 casos de escoliose idiopática do adolescente (EIA). Encontrou-se maior discrepância, com significado estatístico ($p<0,05$), entre os dados dos modificadores lombar e sagital torácico. Tal fato pode ser justificado pelos baixos índices de concordância e de reprodução dessas variáveis.[8]

Para mensurar a cifose torácica, os autores consideram-se (–) hipocifose curva abaixo menor que 25°, (N) normal ângulo entre 25° a 45° e (+) hipercifose deformidade acima de 45°.[9]

Esse autor mensura-se a lordose lombar da coluna vertebral pelo método de Cobb, obtido traçando-se uma reta no plateau superior de L1 (A) e outra na superfície superior de S1 (B). Traça-se duas retas perpendiculares as essas linhas, o encontro dessas linhas formarão o ângulo desejado, cujo valor normal varia de 40º a 60º; menor que 40º significa hipolordose, e maior de 60º, corresponde a hiperlordose.[10]

Garcia e cols criou um novo princípio de instrumentação no tratamento cirúrgico da EIA e similares, empregando fixações curtas, apicais, únicas ou múltiplas, obtendo excelente correção, e melhor ainda nas curvaturas quanto mais distais, em relação à coluna.[11]

Objetivo foi criar uma nova Classificação, denominada de Tridimensional, para EIA e similares, que abranja todos os formatos das deformidades, localizando a curva mais estruturada e com uma avaliação global do plano sagital.

MÉTODOS

Projeto aprovado, CAAE: 68440517.8.0000.5138, apresentado pela Santa Casa de Belo Horizonte, em 17/05/17. Os participantes do estudo assinaram o Termo de Consentimento Livre e Esclarecido.

O Grupo da Coluna Vertebral do Instituto da Coluna Vertebral e do Serviço de Ortopedia e Traumatologia da Santa Casa, ambos em Belo Horizonte, tem como objetivo criar a Classificação Tridimensional para EIA e similares de uma forma quantitativa, encaixando todas as deformidades em apenas três tipos básicos, incluindo avaliação tridimensional global, usando os dados e conhecimentos pré estabelecidos pela literatura.[9,10]

Considerou-se nesse estudo como escoliose, curvas acima de 10°, estruturadas associadas a rotação.

A Classificação Tridimensional conta com três componentes: Fator quantitativo, o fator localizador e fator sagital.

"Fator quantitativo": "São três tipos de deformidades": Denominou-se Tipo 1, escoliose com apenas uma curva, Tipo 2, escoliose com duas curvas e Tipo 3, escoliose com três curvas. Figuras 1 A e 2

"Fator localizador": Relaciona-se com a curva principal. Foi dividido em "A, B e C". Considerou-se "A" quando a curva principal localiza-se na região proximal da coluna, estende-se da coluna cervical até T5. O "B" quando a curva mais estruturada for na coluna torácica média de T5 a T10. Sendo "C" quando a curva maior é visualizada na região toracolombar de T11 a S1.

O "tipo 2 B", subdivide em "2BT" quando a curva compensatória localiza-se na região proximal e "2BL" quando a curva compensatória situa na região toracolombar. Figuras 1 B e 2

"Fator sagital", mensuração total do plano sagital, usa-se o método Cobb, abordando toda área cifótica, da vértebra terminal superior e inferior e a lordose de L1 a S1.

Considera-se (–) hipocifose curva abaixo menor que 25°, (N) normal ângulo entre 25° a 45° e (+) hipercifose deformidade acima de 45°[9].

Mensura-se a lordose lombar da coluna vertebral pelo método de Cobb, obtido traçando-se uma linha reta no plateau superior L1 e outra na superfície superior de S1. Traça-se uma perpendicular a essas duas linhas formando o ângulo a ser mensurado. O valor normal varia de 40º a 60º (N); hipolordose (-) quando o ângulo for menor que 40º e maior que 60º (+), corresponde a hiperlordose.[10] (Figura 1C)

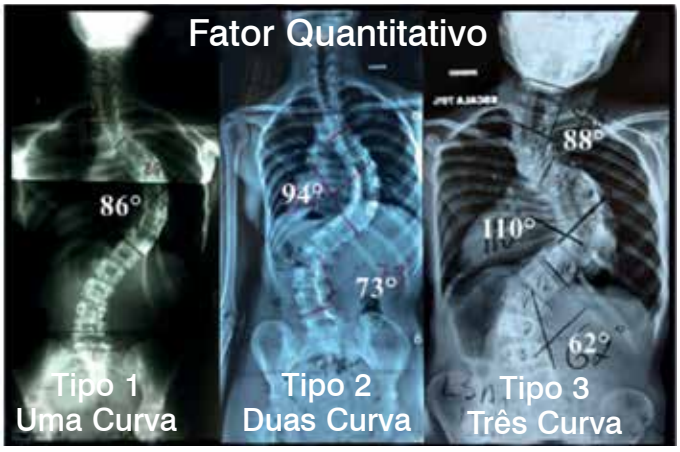

Figura 1A. Primeiro componente: "Fator Quantitativo" da Classificação Tridimensional.

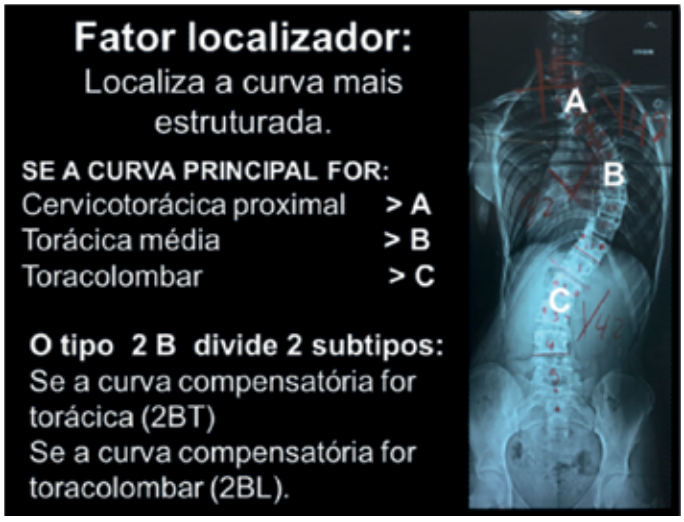

Figura 1B. Segundo componente: "Fator Localizador" da Classificação Tridimensional.

Para testar a nova Classificação os autores realizaram um estudo retrospectivo de 99 pacientes, tomados aleatoriamente de um montante de cerca de 512 casos de EIA operados no serviço, comparando as Classificações Tridimensional e a de Lenke. Os restantes foram excluídos apenas pela dificuldade em realizar a avaliação de toda casuística.

Para o estudo da casuística, os avaliadores contaram com prontuários e as radiografias em panorâmica da coluna, na posição ortostática, nas incidências posterior-anterior, perfil e posterior-anterior com inclinação para direita e esquerda, para analisar a flexibilidade e diferenciar curvas estruturadas e não estruturadas. As variáveis pesquisadas foram sexo, cor, idade, no primeiro momento Lenke de 1 a 6, Tridimensional de 1 a 3. Na segunda etapa Lenke de A,B,C e Tridimensional A, B, BT, BL e por últimos os Métodos Lenke e Tridimensional referente ao plano sagital avaliados em -, N e +. Os dados foram colocados na planilha excel, para o estudo bioestatístico.

O coeficiente de correlação inter e intraclasse (ICC) e o coeficiente de Kappa, com 95% de intervalo de confiança, foram aplicados para medir a concordância dos três avaliadores entre os pacientes com escoliose idiopática quanto a Classificação Tridimensional e Lenke.

Para os resultados do coeficiente de concordância Kappa foram classificados de acordo com Landis & Koch (1977):

Valor do coeficiente de concordância Kappa	Classificação
< 0,20	Pobre
0,21 to 0,40	Fraca
0,41 to 0,60	Moderada
0,61 to 0,80	Boa
> 0,80	Muito boa

Os dados da pesquisa foram tratados no programa estatístico SPSS, versão 20. Em todos os testes estatísticos utilizados, foi considerado um nível de significância de 5%. Dessa forma, são consideradas associações estatisticamente significativas aquelas cujo valor p foi inferior a 0,05.[12]

RESULTADO

Para a Classificação Lenke e Tridimensional foi necessário avaliá-los em três momentos separadamente. Para o primeiro momento, baseou-se apenas nos valores numéricos de 1 a 6 para que se pudesse aplicar a técnica de correlação intraclasse no método Lenke. Essa técnica foi aplicada para a Classificação Tridimensional considerando uma escala numérica de 1 a 3. Para o segundo momento, as categorias ficaram agrupadas em A, B e C no método Lenke e A, B, BL, BT e C no Método Tridimensional para que se aplicasse o coeficiente de kappa. Por último, as categorias ficaram agrupadas em -, N e + para que se aplicasse o coeficiente de kappa.

A confiabilidade intraclass, usada para medir a concordância dos avaliadores, concomitantemente, entre os pacientes com escoliose idiopática quanto a Classificação Lenke e, posteriormente, quanto a Classificação Tridimensional, mostrou um coeficiente de concordância de 0,867 [IC de 95% de 0,814 a 0,907] no Método Lenke. Representando uma concordância muito boa. Enquanto que a Classificação Tridimensional, o coeficiente de concordância de 0,854 [IC de 95% de 0,796 a 0,897] representou uma concordância muito boa.

A confiabilidade interobservador, usada para medir a concordância entre dois avaliadores nos pacientes com escoliose idiopática quanto a Classificação de Lenke apresentou, em âmbito geral, uma correlação de 0,597 a 0,740, indicando uma concordância boa entre os grupos de dois avaliadores. (Tabela 1)

A confiabilidade interobservador, usada para medir a concordância entre dois avaliadores nos pacientes com escoliose idiopática quanto a Classificação Tridimensional, apresentou, em âmbito geral, uma correlação de 0,575 a 0,744, indicando uma concordância boa entre os grupos de dois avaliadores. (Tabela 2)

A concordância entre os observadores quanto a Classificação Lenke nas categorias A, B e C foi significativa (valor p < 0,05) em todas as situações, todavia foi considerada como moderada (0,41 <K < 0,61). (Tabela 3)

A concordância entre os observadores quanto a Classificação e Tridimensional nas categorias A, B, BL, BT e C foi significativa (valor p < 0,05) em todas as situações, sendo considerada como boa (0,61 <K < 0,80). (Tabela 3)

A concordância entre os observadores quanto a Classificação de Lenke, plano sagital, nas categorias -, N e + foi significativa

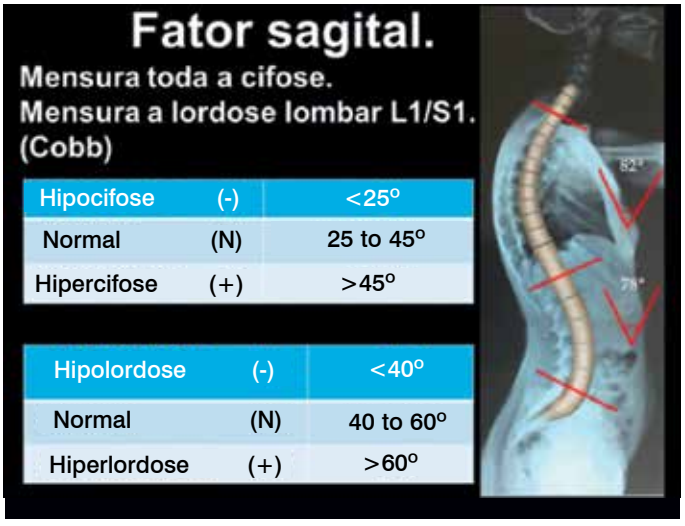

Figura 1C. Terceiro componente: "Fator Sagital" da Classificação Tridimensional.



Figura 2. As imagens acima mostram o Tipo 3 B de Classificação Tridimensional, a curva proximal inicia em C3 e termina em T4. Ápice dessa curvatura em T1/T2, determinando o nível a ser fixado para correção.

Tabela 1. Confiabilidade interobservador para medir a concordância entre dois avaliadores nos pacientes com escoliose idiopática quanto a Classificação de Lenke (1 a 6).

Intercorrelação Lenke (escala numérica)	Avaliador 2	Avaliador 3
Avaliador 1	0,597	0,716
Avaliador 3	0,740	----

(valor p < 0,05) em todas as situações, sendo considerada como muito boa (K > 0,80) pelos avaliadores. (Tabela 4)

A concordância entre os observadores quanto a Classificação Tridimensional, plano sagital, nas categorias -, N e + foi significativa (valor p < 0,05) em todas as situações, sendo considerada como muito boa (K > 0,80) pelos avaliadores. (Tabela 4)

Verificou-se que existe diferença significativa entre os percentuais do Método Lenke e Tridimensional, avaliação do plano sagital, nas categorias + e Normal, pois o p-valor foi menor do que 5%. Logo, pode-se dizer que o percentual de + no Método Tridimensional (26,6%) é significativamente maior que o Método Lenke (6,06). Ao passo que este último apresenta percentual superior (84,18%) na categoria Normal (N) em comparação com o Método Tridimensional (61,6%). (Tabela 5 e Figura 3)

Figuras de 4 a 13, mostrando imagens dos dez diferentes Tipos de EIA, identificados pela Classificação Tridimensional, proposta pelos autores.

DISCUSSÃO

Os autores desse trabalho operando um grande volume de clientes com EIA com fixações curtas, apicais, únicas ou múltiplas,[11] notando que a Classificação Lenke com sugestões de fixações de toda extensão da deformidade considerada estruturada, não condizia com o novo método de fixação. Portanto, criou-se a Classificação Tridimensional em sincronia com o novo princípio de fixação. (Figuras de 1 a 13)

Na Classificação Tridimensional a curva proximal se estende da coluna cervical a T5, é oportuno mensurar respeitando a peculiaridade de cada curva, recomenda-se atenção as curvas que estendem até a coluna cervical, para evitar desequilíbrio do plano coronal nos casos cirúrgicos. (Figura 2)

A Classificação de Lenke abrange apenas os seis tipos mais frequentes dos 10 tipos básicos da EIA, nos casos com três curvaturas, se a curva proximal ou toracolombar forem as principais, não enquadra no método. (Figuras 11 e 13) Se o paciente tiver duas curvas localizadas na coluna torácica, sendo a principal a proximal, também não se enquadra. (Figura 7) Nos casos com apenas uma curvatura estruturada, se ela for a proximal, novamente não se enquadra no método. (Figuras 4)

Tabela 2. Confiabilidade interobservador para medir a concordância entre dois avaliadores nos pacientes com escoliose idiopática quanto a Classificação de Tridimensional (1 a 3).

Intercorrelação Tridimensional (escala numérica)	Avaliador 2	Avaliador 3
Avaliador 1	0,744	0,575
Avaliador 3	0,665	----

Tabela 5. Análise dos percentuais entre os Métodos de Lenke e Tridimensional quanto à Classificação de Lenke na categoria -, N e +.

Variável	Método Lenke		Método Tridimensional		P-valor	Conclusão
	n	%	n	%		
-	29	9,76	35	11,78	0,427	iguais
+	18	6,06	79	26,6	<0,001	Tridimensional > Lenke
N	250	84,18	183	61,62	<0,001	Lenke > Tridimensional
Total	297	100	297	100		

Foi aplicado o teste z para duas proporções considerando uma escala de -, N e +.

Tabela 3. Análise de concordância dos avaliadores entre os pacientes de escoliose idiopática quanto à Classificação de Lenke na categoria A, B e C e quanto à Classificação de Tridimensional na categoria A, B, BL, BT e C.

Classificação de Lenke na Escoliose Idiopática na categoria A, B e C	N	Kappa coeff.	IC de 95%	Valor p	Classificação da concordância
Avaliador 1 x Avaliador 2	99	0,618	0,493; 0,742	0,000**	Boa
Avaliador 1 x Avaliador 3	99	0,605	0,475; 0,735	0,000**	Moderada
Avaliador 2 x Avaliador 3	99	0,594	0,467; 0,722	0,000**	Moderada
Classificação de Tridimensional na Escoliose Idiopática na categoria A, B, BL, BT e C					
Avaliador 1 x Avaliador 2	99	0,844	0,799; 0,890	0,000**	Muito Boa
Avaliador 1 x Avaliador 3	99	0,679	0,564; 0,793	0,000**	Boa
Avaliador 2 x Avaliador 3	99	0,706	0,594; 0,818	0,000**	Boa

Foram utilizados apenas os critérios qualitativos no Método Lenke, sendo uma escala de A, B e C. Foram utilizados apenas os critérios qualitativos no Método Tridimensional, sendo uma escala de A, B, BL, BT e C.

Tabela 4. Análise de concordância dos avaliadores entre os pacientes de escoliose idiopática quanto à Classificação de Lenke e Tridimensional na categoria -, N e +.

Classificação de Lenke na Escoliose Idiopática na categoria -, N e +	N	Kappa coeff.	IC de 95%	Valor p	Classificação da concordância
Avaliador 1 x Avaliador 2	99	0,965	0,897; 1,00	0,000**	Very Good
Avaliador 1 x Avaliador 3	99	0,925	0,821; 1,00	0,000**	Very Good
Avaliador 2 x Avaliador 3	99	0,89	0,768; 1,00	0,000**	Very Good
Classificação Tridimensional na Escoliose Idiopática na categoria -, N e +					
Avaliador 1 x Avaliador 2	99	0,853	0,756; 0,949	0,000**	Very Good
Avaliador 1 x Avaliador 3	99	0,845	0,743; 0,947	0,000**	Very Good
Avaliador 2 x Avaliador 3	99	0,813	0,703; 0,923	0,000**	Very Good

Foram utilizados apenas os critérios qualitativos no Método Lenke, sendo uma escala de -, N e +. Foram utilizados apenas os critérios qualitativos no Método Lenke, sendo uma escala de -, N e+.

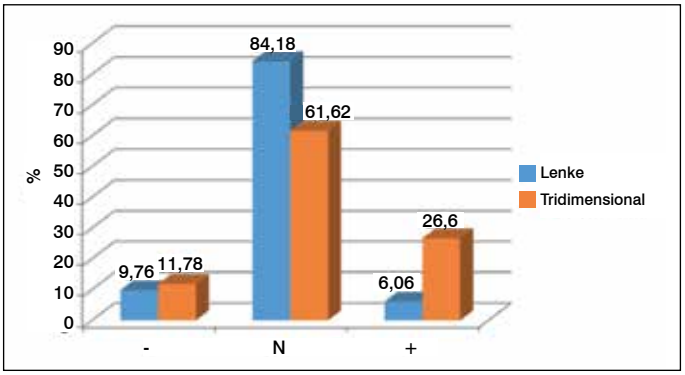

Figura 3. Análise dos percentuais entre os Métodos de Lenke e Tridimensional quanto à Classificação de Lenke na categoria -, N e +.

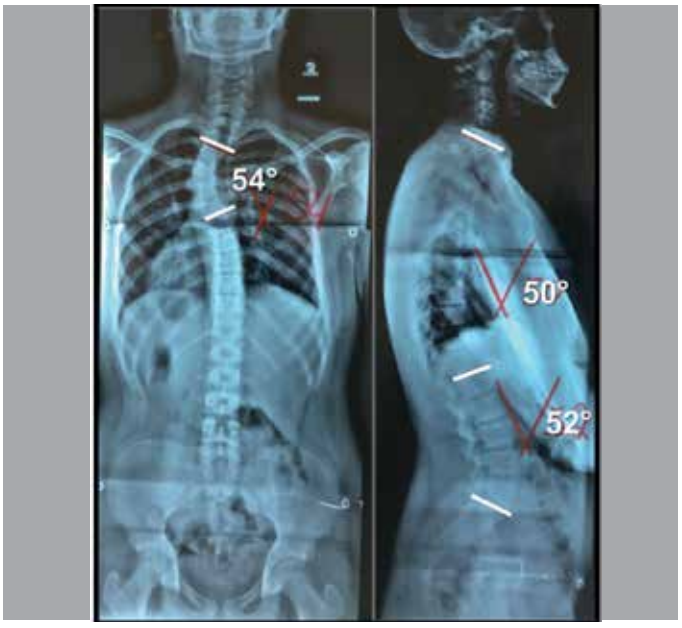

Figura 4. Imagem mostrando uma única curva estruturada proximal, Tipo 1 A + N.

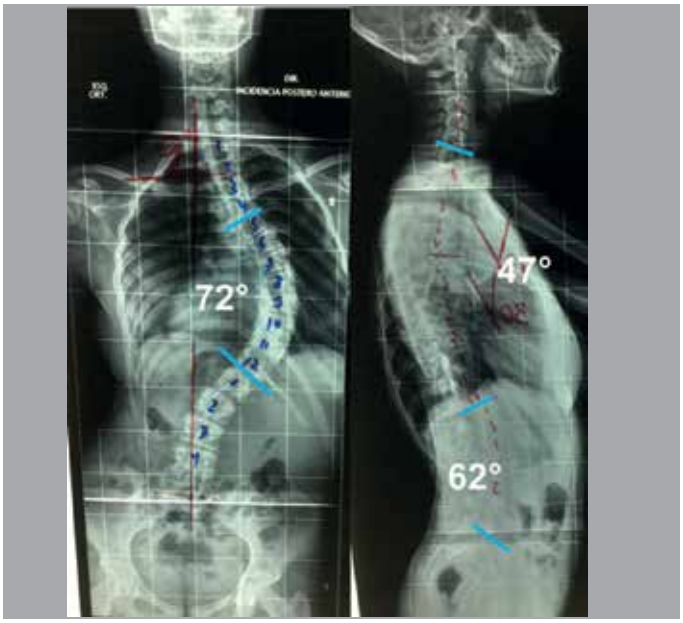

Figura 5. Imagem mostrando uma única curva estruturada torácica média, Tipo 1 B + +.

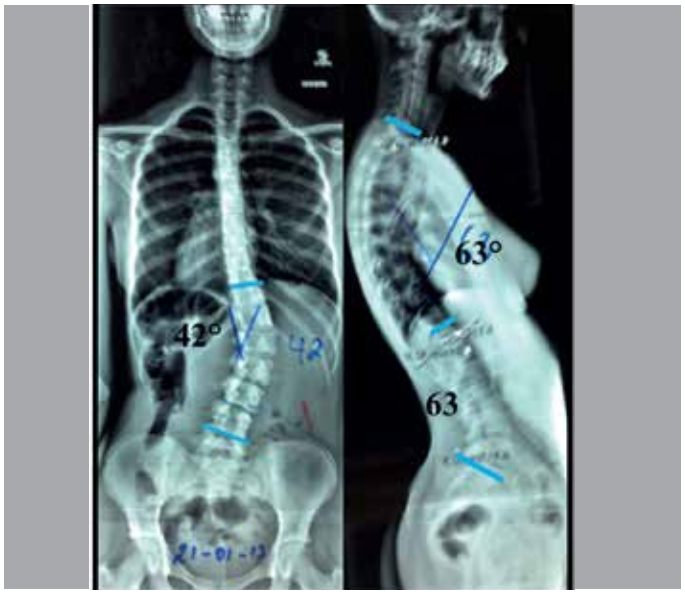

Figura 6. Imagem mostrando uma única curva estruturada toracolombar Tipo 1 C + +.

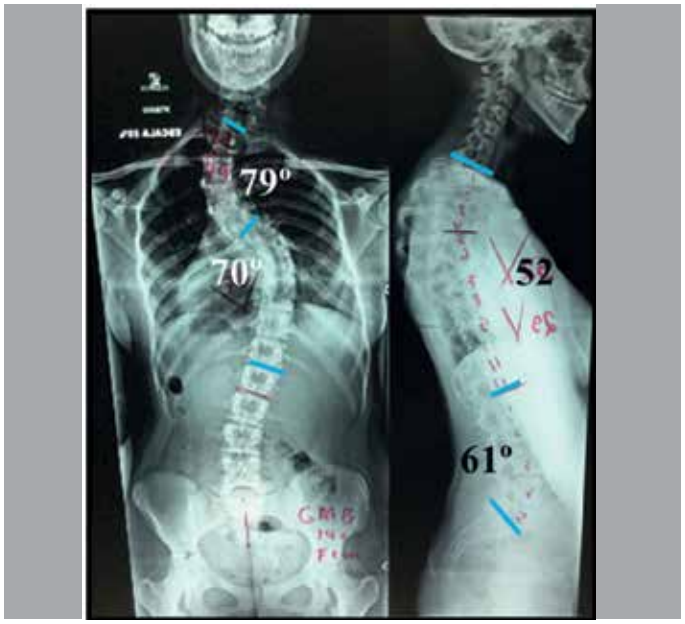

Figura 7. Caso com duas curvas, a principal é a proximal, a curva compensatória é a torácica média, portanto, Tipo 2 A + +.

O modificador da coluna lombar da Classificação Lenke, identificados como A, B e C, baseia-se na relação entre a linha vertical sacral central e o ápice apenas da curva lombar, portanto, como os tipos 1 e 2 não tem curva lombar, não se aplicam e os tipos 5 e 6 sempre são considerados C. Portanto esse Modificador Lombar se aplica apenas nos tipos 3 e 4. Já o seu correspondente da Classificação Tridimensional, chamado Fator Localizador, denominados A, B, BT, BL, e C, sempre se aplica, nos informando o local da curva principal e mais estruturada em todos os formatos da EIA e Similares.

Pode-se observar em algumas imagens em perfil, em paciente desta casuística, uma grande dificuldade de visualizar T5, devido à superposição com a escápula, portanto, mais um argumento contra esta opção de usar T5 como referência, principalmente nos casos de hipolordose e normalidade do plano sagital dorsal. (Figuras de 4 a 12)

A Classificação Lenke padronizou a mensuração de T5 a T12, não respeitando a peculiaridade de cada dorso curvo, pois, com



Figura 8. Caso com duas curvas, a principal é a torácica média, a curva compensatória é a proximal, portanto, Tipo 2 B T N N.

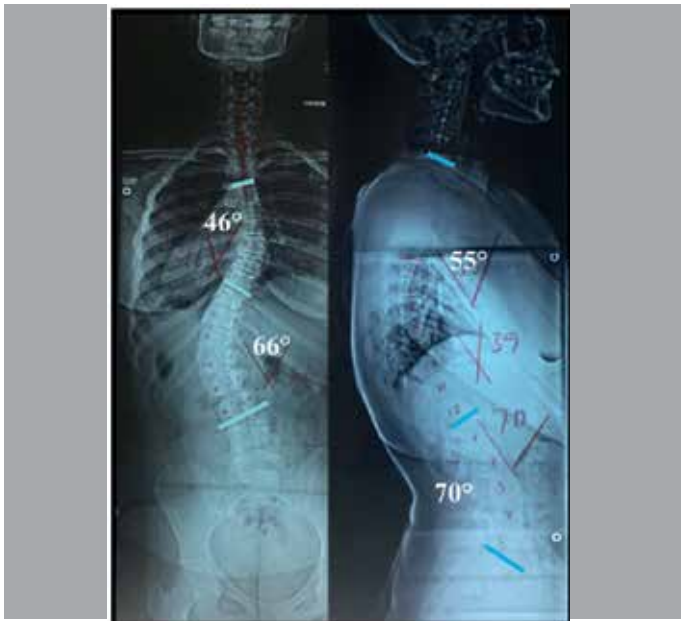

Figura 10. Caso com duas curvas, a principal é a toracolombar, a curva compensatória é a torácica média, Tipo 2 C + +.

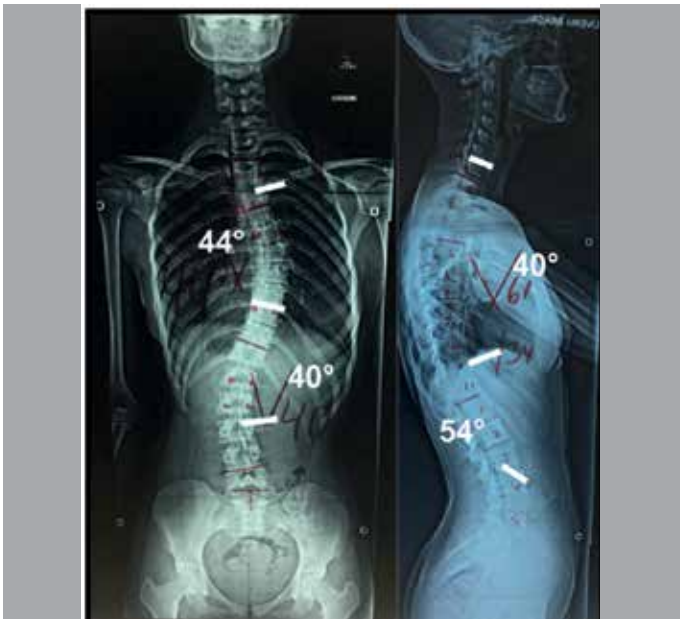

Figura 9. Caso com duas curvas, a principal é a torácica média, a curva compensatória é a toracolombar, portanto, Tipo 2 B L N N.

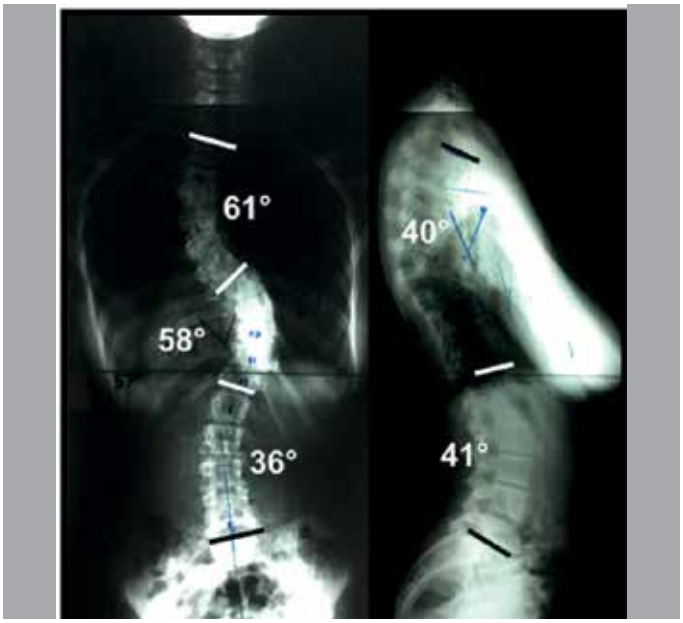

Figura 11. Paciente apresentando três curvas, a principal é a torácica proximal, denominada Tipo 3 A N N.

frequência o ápice da cifose localiza exatamente em T5. Na Classificação Tridimensional mensura-se toda a extensão da cifose, tomando o plateau superior da vértebra terminal superior e o plateau inferior da vértebra terminal inferior.[9] (Figuras 1C e 4 a 13)

Os resultados referentes a essa casuística de 99 pacientes, em relação ao ângulo da cifose, usando a Classificação Lenke, encontrando apenas 6,06% com hipercifose (+) e um montante de 84,18% considerado normal (N), enquanto a Tridimensional evidenciou 26,6% de hipercifose, (+) e 61,6% de normalidade (N), o que nos levam a crer, que o espaço considerado como normal (N) por Lenke, de 10° a 40°, possa ser exageradamente amplo. (Tabela 5 e Figura 3)

Sem dúvida a Classificação Tridimensional requer maiores testes. Nesse trabalho realizou-se um estudo comparativo da Classificação Tridimensional e Lenke, no qual não se comparou a lordose, a qual não consta no Método Lenke.

CONCLUSÃO

No estudo dessa casuística, evidenciou diferença significativa dos percentuais entre as duas Classificações, referente a avaliação do plano sagital, a Classificação Tridimensional apresentou 26,6% de hipercifose, normal 61,6%, ao passo que a Classificação Lenke evidenciou 6,06% de hipercifose e 84,18% normal. Contudo na análise comparativa global, com os Métodos Tridimensional e Lenke apresentaram estatisticamente os mesmos níveis de concordância, uma vez que os valores dos intervalos de confiança se sobrepõem.

Todos os autores declaram não haver nenhum potencial conflito de interesses referente a este artigo.

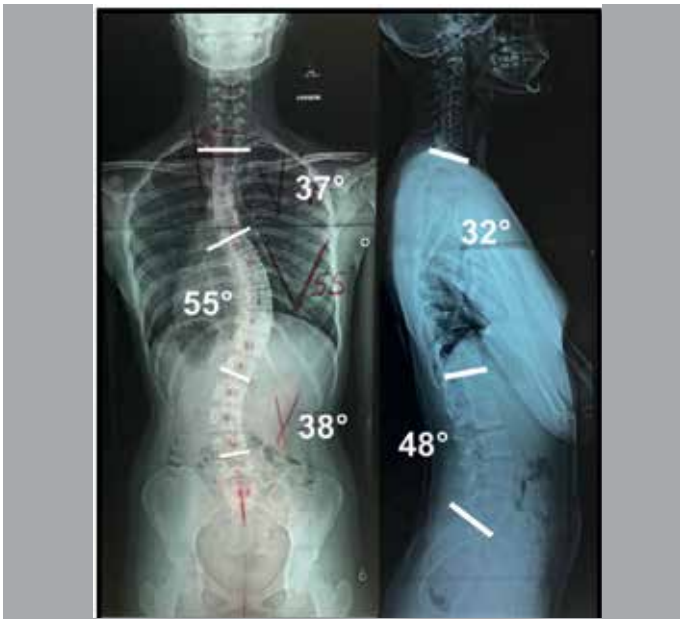

Figura 12. Paciente apresentando três curvas, a principal é a torácica média, denominada Tipo 3 B N N.

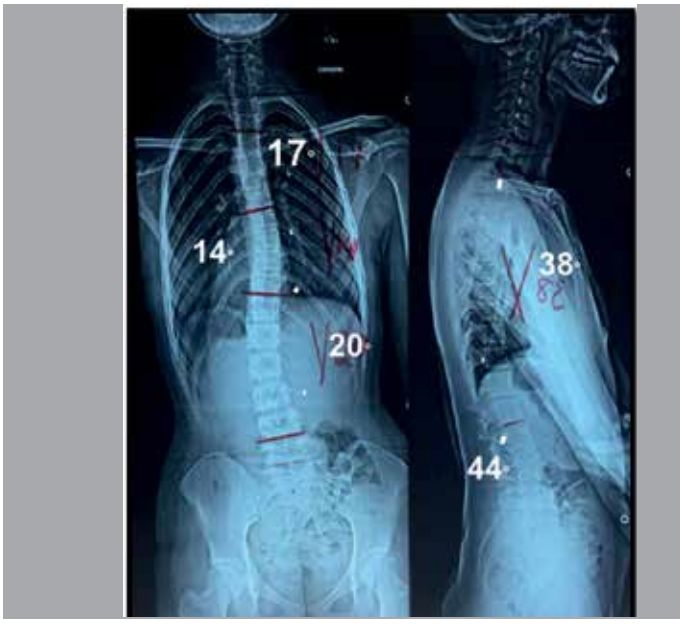

Figura 13. Paciente apresentando três curvas, a principal é a toracolombar, denominada Tipo 3 C N N.

CONTRIBUIÇÃO DOS AUTORES: EBG (0000-0002-1737-7811)* autor principal. LFG (0000-0002-2425-8802)*, EBGJ (0000-0002-7612-2579)*, JGC(0000-0003-4054-0821)*, MFC (0000-0001-9741-1727)*, muito contribuiram na elaboração do manuscrito. LGV (0000-0003-2031-814x)*, RGG (0000-0003-0376-8763)*, EBG (0000-0002-3447-0014)*, STG (0000-0002-8482-479X)*, VOM (0000-0001-8808-4787)*, revisão do artigo. *ORCID (*Open Researcher and Contributor ID*).

REFERÊNCIAS

1. Bernhardt M, Bridwell KH. Segmental analysis of the sagittal plane alignment of the normal thoracic and lumbar spines and thoracolumbar junction. Spine (Phila Pa 1976). 1989;14(7):717-21.
2. Cummings RJ, Loveless EA, Campbell J, Samelson S, Mazur JM. Interobserver reliability and intraobserver reproducibility of the system of King et al. for the classification of adolescent idiopathic scoliosis. J Bone Joint Surg Am. 1998;80(8):1107-11.
3. Ward WT, Rihn JA, Solic J, Lee JY. A comparison of the Lenke and king classification systems in the surgical treatment of idiopathic thoracic scoliosis. Spine (Phila Pa 1976). 2008;33(1):52-60.
4. Schulthess W. Die pathologie und therapie der rückgratsverkrümmungen. In: Joachimsthal G. Handbuch der orthopädischen chirurgie. Jena: Gustav Fischer; 1905-1907. v. 1, pt 2.
5. King HA, Moe JH, Bradford DS, Winter RB. The selection of fusion levels in thoracic idiopathic scoliosis. J Bone Joint Surg Am. 1983;65(9):1302-13.
6. Lenke LG, Betz RR, Harms J, Bridwell KH, Clements DH, Lowe TG, et al. Adolescent idiopathic scoliosis: a new classification to determine extent of spinal arthrodesis. J Bone Joint Surg Am. 2001;83-A(8):1169-81.
7. Vialle EM, Vialle LR, Martins Filho de, Jorge RM. Confiabilidade de uma versão em português da Classificação de Lenke para Escoliose Idiopática do Adolescente. Coluna/Columna. 2006;5(12):1737-838.
8. Silveira RT, Payão GB, Garcia EB, Gonçalves RG, Garcia Júnior EB, Garcia JF, et al. Prevalência das curvas da Classificação de Lenke para escoliose idiopática do adolescente: estudo comparativo. Coluna/Columna. 2008;7(3)270-5.
9. Moreira JJM, Fuentes ERA, Corrêa PHC. Estudo radiológico do valor angular da cifose torácica em adolescentes. Coluna/Columna. 2010;9(4):353-7.
10. Kapandji IA. Fisioterapia articular: tronco e coluna vertebral. 5a ed. Rio de Janeiro: Guanabara Koogan; 2000.
11. Garcia EB, Garcia LF, Garcia Júnior EB, Camarinha MF, Camarinha JG, et al. Escoliose idiopática do adolescente: fixações curtas, apicais, únicas ou múltiplas. [PRELO]
12. Koch GG, Landis JR, Freeman JL, Freeman DH Jr, Lehnen RC. A general methodology for the analysis of experiments with repeated measurement of categorical data. Biometrics. 1977;33(1):133-58.

BASIC PRINCIPLES IN THE CORRECTION OF SEVERE SCOLIOTIC DEFORMITIES USING PEDICLE SCREW FIXATION

PRINCÍPIOS BÁSICOS PARA CORREÇÃO DE DEFORMIDADES ESCOLIÓTICAS GRAVES USANDO FIXAÇÃO COM PARAFUSOS PEDICULARES

PRINCIPIOS BÁSICOS PARA CORRECCIÓN DE DEFORMIDADES ESCOLIÓTICAS GRAVES USANDO FIJACIÓN CON TORNILLOS PEDICULARES

Andrey Baklanov[1], Sergey Kolesov[2], Ilya Shavyrin[3], Andrey Panteleyev[2]

1. Center of Spine Pathology and Neurosurgery, Republic of Bashkortostan, Russia.
2. N.N. Priorov Central Institute of Traumatology and Orthopedics, Department of Spinal Pathology, Moscow, Russia.
3. Scientific and Practical Center for Medical Care for Children with Developmental Defects of the Craniofacial Region and Congenital Diseases of the Nervous System, Moscow, Russia.

ABSTRACT

Objective: To determine the effectiveness of surgical treatment of patients with idiopathic scoliosis who have severe spinal deformity, using either all pedicle screw or hybrid constructs. Methods: A retrospective analysis of the results of treatment of 34 patients aged 15 to 27 years with severe scoliosis, operated on using pedicle screws. A comparison group consisted of 22 patients who were operated on using hybrid constructs. Patients from both groups were compared according to the following parameters: pre/postoperative Cobb angle, mobility according to the traction test, global sagittal/frontal balance, apical vertebral rotation, operative time, intraoperative blood loss, number of instrumented vertebrae, and loss of correction within 24 months. Results: In group A (pedicle screw fixation) compared to group B (hybrid spinal fixation), patients had better results in the following parameters: postoperative correction was 48% and 41%, apical vertebral rotation decreased from 78° to 55° (30%) and from 74° to 59° (21%), correction of global frontal/sagittal balance from 39/25 mm to 14/12 mm (64%/52%) and 35/26 mm to 16/15 mm (55%/43%) between treatment groups, respectively. These results suggest a better trunk balance and greater postoperative correction in patients submitted to the all pedicle screw fixation. Smaller values were found for loss of correction of the major curve, and there was a slight increase in thoracic kyphosis in the postoperative period (24 months) 3.8%/4.3% in group A vs. 6.2%/7.5% in group B, indicating greater reliability and stability of the metal with the «all screw» fixation. This was a Level III retrospective comparative study. Conclusion: All the pedicle screw constructs enabled better postoperative correction, derotation, global sagittal and frontal balance, as well as a shorter fixation, compared to hybrid fixation of the spine. ***Level of Evidence III, Retrospective comparative study***.

Keywords: Osteotomy; Spinal injuries; Scoliosis.

RESUMO

Objetivo: Determinar a efetividade do tratamento cirúrgico de pacientes com escoliose idiopática com deformidade grave de coluna, usando só parafusos pediculares ou estruturas híbridas. Métodos: Análise retrospectiva dos resultados do tratamento de 34 pacientes com idade entre 15 e 27 anos com escoliose grave, submetidos a cirurgia com parafusos pediculares. O grupo de comparação consistiu de 22 pacientes submetidos a cirurgia com estruturas híbridas. Os pacientes dos dois grupos foram comparados de acordo com os seguintes parâmetros: ângulo de Cobb pré e pós-operatório, mobilidade, de acordo com o teste de tração, balanço sagital/frontal global, rotação vertebral apical, tempo de cirurgia, perda sanguínea intraoperatória, número de vértebras instrumentadas e perda de correção em 24 meses. Resultados: No Grupo A (parafuso pedicular), comparado ao Grupo B (estrutura híbrida), os pacientes tiveram resultados melhores nos seguintes parâmetros: correção pós-operatória de 48% *vs*. 41%, rotação vertebral apical de 78° para 55° (30%) *vs.* 74° para 59° (21%), balanço sagital/frontal global de 39/25 mm para 14/12 mm (64%/52%) e 35/26 mm para 16/15 mm (55%/43%) entre os grupos de tratamento, respectivamente. Esses resultados sugerem melhor balanço do tronco e maior correção pós-operatórios nos pacientes submetidos à fixação com parafusos pediculares. Verificaram-se valores menores de perda de correção da curva principal e também um ligeiro aumento da cifose torácica no período pós-operatório (24 meses) de 3,8% para 4,3% no Grupo A *vs*. 6,2% para 7,5% no Grupo B, o que indica maior confiabilidade e estabilidade do metal com fixação "só com parafuso". Este é um estudo retrospectivo comparativo de Nível III. Conclusão: Todas as estruturas com parafusos pediculares possibilitaram melhor correção pós-operatória, desrotação, balanço sagital e frontal global, além de fixação mais curta em comparação com a fixação híbrida da coluna vertebral. ***Nível de evidência III, Estudo retrospectivo comparativo.***

Descritores: *Osteotomia; Traumatismo da coluna vertebral; Escoliose.*

RESUMEN

Objetivo: Determinar la efectividad del tratamiento quirúrgico de pacientes con escoliosis idiopática con deformidad grave de columna, usando sólo tornillos pediculares o estructuras híbridas. Métodos: Análisis retrospectivo de los resultados del tratamiento de 34 pacientes con edad entre 15 y 27 años con escoliosis grave, sometidos a cirugía con tornillos pediculares. El grupo de comparación consistió en 22

Study conducted at the Center of Spine Pathology and Neurosurgery, Republic of Bashkortostan, Russia. N.N. Priorov Central Institute of Traumatology and Orthopedics, Department of Spinal Pathology, Moscow, Russia.
Correspondence: Ilya Shavyrin. 38 Aviatorov St, Moscow, Russia. shailya@yandex.ru

http://dx.doi.org/10.1590/S1808-185120181704200481

Received on 05/25/2018 accepted on 10/26/2018

pacientes sometidos a cirugía con estructuras híbridas. Los pacientes de los dos grupos fueron comparados de acuerdo con los siguientes parámetros: ángulo de Cobb pre y post operatorio, movilidad, de acuerdo con el test de tracción, balance sagital/frontal global, rotación vertebral apical, tiempo de cirugía, pérdida sanguínea intraoperatoria, número de vértebras instrumentadas y pérdida de corrección en 24 meses. Resultados: En el Grupo A (tornillo pedicular), comparado al Grupo B (estructura híbrida), los pacientes tuvieron resultados mejores en los siguientes parámetros: corrección post operatoria de 48% vs. 41%, rotación vertebral apical de 78° para 55° (30%) vs. 74° para 59° (21%), balance sagital/frontal global de 39/25 mm para 14/12 mm (64%/52%) y 35/26 mm para 16/15 mm (55%/43%) entre los grupos de tratamiento, respectivamente. Esos resultados sugieren mejor balance del tronco y mayor corrección post operatorias en los pacientes sometidos a la fijación con tornillos pediculares. Se verificaron valores menores de pérdida de corrección de la curva principal y también un ligero aumento de la cifosis torácica en el período post operatorio (24 meses) de 3,8% para 4,3% en el Grupo A vs. 6,2% para 7,5% en el Grupo B, lo que indica mayor confiabilidad y estabilidad del metal con fijación «sólo con tornillo». Este es un estudio retrospectivo comparativo de Nivel III. Conclusión: Todas las estructuras con tornillos pediculares posibilitaron mejor corrección post operatoria, desrotación, balance sagital y frontal global, además de fijación más corta en comparación con la fijación híbrida de la columna vertebral. ***Nivel de evidencia III, Estudio retrospectivo comparativo.***

Descriptores: *Osteotomía; Traumatismos vertebrales; Escoliosis.*

INTRODUCTION

Severe deformities of the spine were long viewed with conservative pessimism. Nowadays, the indications for operative correction of severe deformities of the spine are being expanded, leading to significant improvements in patients' quality of life.

In the present study, scoliotic deformities with an angle of more than 90° are classified as severe deformities, a category of patients with more pronounced biomechanical disorders and associated cardiopulmonary disorders.[1,2]

Studies evaluating the natural course of scoliosis in patients with extreme deformities of the spine have shown that the lifespan of such patients, without treatment, is dramatically reduced.[3]

Due to the presence of gross deformity of the chest, leading to a sharp decrease in ventilation function of the lungs and pronounced dislocation of the thoracic cavity and its organs, indication for surgical treatment of this group of patients with severe kyphoscoliosis is vital.[4]

The work carried out by Suk, Liljenqvist on patients suffering from idiopathic scoliosis, who underwent posterior correction and fixation of the spine with pedicle screw and hybrid instrumentation, confirmed the higher efficiency of the "all screw" constructs compared to the hybrid constructs.[5,6]

The optimal results of correction of frontal and sagittal balance, along with shorter periods of spinal fusion, have prompted modern spinal surgeons to give preference to "all screw" instrumentation.[7,8]

Purpose of the study

To determine the effectiveness of surgical treatment of patients with idiopathic scoliosis who have severe (Cobb angle of more than 90°) deformities of the spine, using all screw instrumentation.

METHODS

Thirty-four patients (7 male, 27 female) were under our supervision in the period 2005 to 2012. Ages ranged from 15 to 27 years, and all had idiopathic scoliosis with a major deformity curve angle of more than 90 degrees. The patients were operated on by two surgeons from the spinal surgery centers: the Center for Spine Pathology and Neurosurgery, Salavat, and the N.N. Priorov Central Institute of Traumatology and Orthopedics, Moscow.

The surgical interventions consisted of posterior correction and fixation of the spine with pedicle screws, and posterior spinal fusion. In 20 patients (58%), the posterior stage was preceded by a front release of the intervertebral structures at the apex of the deformity, and an interbody fusion with autograft bone. The average postoperative follow-up was 2.5 years (from 3 months to 6.5 years).

Patients with follow-up of more than 2 years after surgery (22 patients, 64.7% group A) made up the study group with operated with metal implants in the period 2003 to 2010 (in fixation constructs, in addition to screws, sublaminar elements, pedicle and laminar hooks, Luque-cerclage - group B). Control radiography was performed at 3, 6, 12, 24, and 36 months after the intervention.

The distribution by type of spinal deformity in the patients of this study is presented in Table 1, based on to the Lenke classification.[9]

Most patients had type III, IV, or VI deformities (in approximately the same proportions) with a lumbar C modifier. In all patients, the thoracic kyphosis exceeded 40 degrees (thoracic Lenke modifier (+) in 100%) and ranged from 63 to 145 degrees. Risser's test: R4 - in 6, R5 - in 28 patients.

Preoperative examination included regular and functional radiographs of the spine (images in standard projections with the patient in the standing position, with bending radiographs, and with traction along the axis). Since the patients in this study had severe structural deformities, computed tomography and magnetic resonance imaging were performed in all patients to determine the relationship of the vertebrae in the places of the supposed location of the implants, possible stenoses of the spinal canal, and the surrounding spinal cord structures. With the aid of functional lung testing and echocardiography studies, we evaluated the compensatory capabilities of the cardiopulmonary system.

Depending on the volume of the surgical intervention, 2 groups of patients were formed: group I (14 patients, 42%) - posterior correction and fixation of the spine with screw metal structure, posterior fusion; group II (20 patients, 58%) - thoracotomy, anterior release of intervertebral structures at the apex of deformity (5-7 segments) and interbody fusion with local bone autograft.

The presence of a significant decrease in pulmonary and/or cardiac function (14 patients - group I) was a contraindication for ventral intervention, due to the extremely high risk of intra- and postoperative complications. These patients were operated on in a single stage, through the posterior access.

The study was approved by the N.N. Priorov Central Institute of Traumatology and Orthopedics (No. 502114). All participants signed an Informed Consent Form prior to enrolling in the study. The authors declare no conflict of interest in the performance of this work.

Surgical procedure

The aims of the surgical interventions were as follows: three-dimensional correction of the spine to attain optimal sagittal and frontal balance, ensuring long-term stability in the zone of bone block formation, and achieving cosmetic and functional effect. With extreme deformities, the main goal was to create an optimal balance of the trunk.

Intervertebral release (discectomy, excision of anterior, posterior longitudinal ligaments) was performed in 20 patients via thoracotomy

Table 1. Patient distribution by type of spinal deformity, based on the Lenke classification.

A type\ Lumbar modifier	I (Main Thoracic)	II (Double Thoracic)	III (Double Major)	IV (Triple Major)	V (TL/L)	VI (TL/ L-Main Thoracic)
A	0	2	1	0	-	-
B	0	1	4	4	-	-
C	2	3	6	6	0	5

access, on 5-7 segments of the scoliotic curve apex. In the intervertebral spaces, fragments of the resected ribs were placed. The second stage occurred either immediately after the thoracotomy (under one anesthesia - 12 patients), or 7-10 days after the first stage (8 patients).

The second stage was performed via the posterior approach. After mobilizing Smith-Peterson osteotomies on 8-10 segments, we performed posterior correction and fixation of the spine with pedicle screws. In the posterior stage, the indirect derotation maneuver was used to correct the vertebral dislocation at the apex of the deformity using a short (4-6 segment) accessory para-apical rod. This derotation and distraction was then followed by a direct derotation maneuver on a long rod. (Figure 1)

A short fixation of the apical and adjacent vertebrae along the concave side of the curve was carried out on an additional rod, with the creation of an apical block (4-6 segments), distraction, and partial derotation of the short rod. (Figures 2A, D) In cases of extreme deformities (a Cobb angle of more than 120 degrees), the pronounced torsion of the vertebrae of the main curve did not allow adequate derotation, and manipulation was limited to the distraction at the fixation points of the short rod.

Next, we carried out total transpedicular-corporal implantation of the screws (inserting the pedicle screws up to the anterior longitudinal ligament), installing long rods. A short rod was brought closer to the rotated rod on the concave side using devices for transverse traction, while the apical block with the mobilized instrumented vertebrae was brought closer to the contoured rods. (Figure 2B). Then, distraction and compression were applied to the nodes of fixation of all the rods, which provided additional correction of the deformity and distributed the loads among the metal implants. (Figure 2C, 2D) Finally, if necessary, corrections were made to the rod contouring using in situ benders.

In 12 (35%) patients we used the method of asymmetrical TLIF (Transforaminal Lumbar Interbody Fusion) in the lumbar region on one or two segments (L2- S1). Carrying out the inter-body asymmetric interbody fusion in these patients enabled the slope of the lower instrumented vertebra to be reduced, thereby correcting the frontal balance of the spine. The lordosing effect of the cage improved the sagittal profile of the vertebral column, and the more rapid formation of the lumbar fusion mass prevented fractures of the rods and screws in the lower parts of the construct. The surgical intervention was completed with decortication of the posterior elements and autograft fusion.

Postoperative management of patients

Antibacterial therapy (third generation cephalosporins) was prescribed for a period of 7-10 days after the operation, with correction of anemia (iron, erythropoiesis stimulants), water-electrolyte metabolism (colloid, crystalloid solutions), haemostatic (dicinone, aminocaproic acid), and metabolic (glucose solutions, protein solutions), and administration of analgesic therapy (epidural, anesthesia, non-steroidal anti-inflammatory drugs, opioids). The paravertebral, pleural drainage catheters were removed 24-48 hours after the intervention, with the amount of drainage less than 50 ml/day. Activation of patients (verticalization, walking) occurred 3-5 days after the intervention. External immobilization was not required.

Clinical case 1

Patient K., 27 years old diagnosed with grade 4 idiopathic combined scoliosis. According to the radiographic images, the angle of deformity in the frontal plane was 92° in the thoracic region and 73° in the lumbar region. Lenke type: Double Major III C (+).

During posterior correction and fixation of the spine, Smith-Peterson osteotomy was performed at 8 levels: T4-T12. After inserting the pedicle screws and installing the contoured rods, a direct derotation maneuver was performed to transfer the curves of the rods from the frontal plane to the sagittal plane. Compression-distraction maneuvers for screws, final fixation, and posterior autografting were carried out. The patient was activated 5 days after the intervention (Figure 3), with correction of the scoliotic deformity of more than 50% (from 92/73° in the thoracic/lumbar regions to 37/32° degrees, respectively).

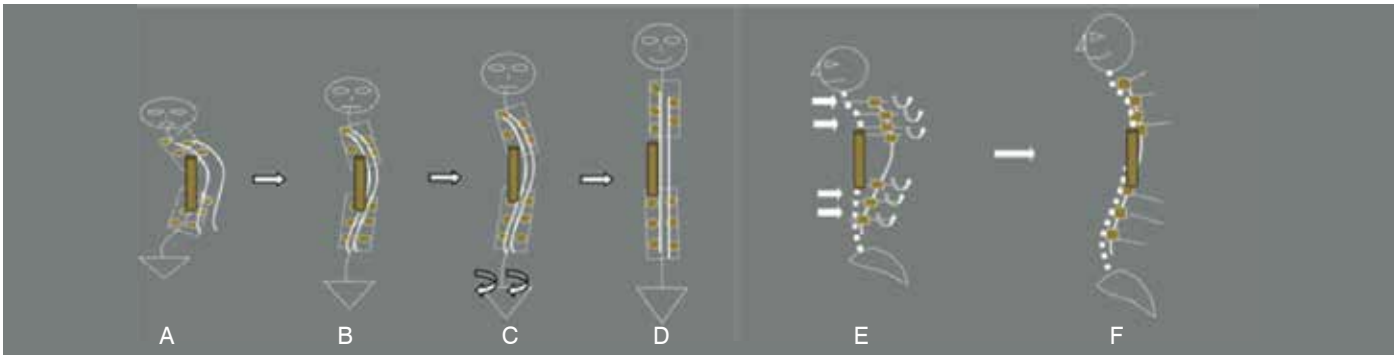

Figure 1. Depiction of the indirect derotation maneuver in the frontal (A-D) and sagittal (E,F) planes (explanation in the text).



Figure 2. Appearance (A, B) and radiographs of the patient (C, D) upon admission.

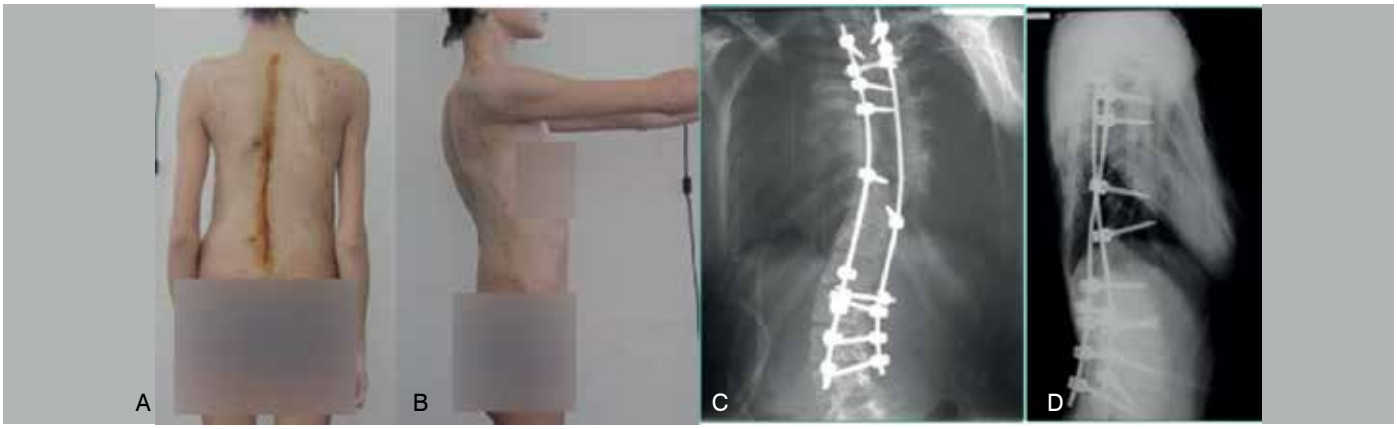

Figure 3. Appearance (A, B) and radiographs (B, C) of the patient after treatment.

Clinical example 2

Patient A., 18 years old, was admitted with a diagnosis of grade 4 idiopathic thoracic right-sided scoliosis. Upon admission, the patient complained about the deformity, back pain, and shortness of breath on physical exertion. Clinically, she presented with a pronounced right-sided thoracic deformity of the spine, in the form of an acute rib hump. (Figure 4)

Radiographs demonstrated a right-sided thoracic kyphoscoliosis, with an angle of deformity of 165°in the frontal plane and 120° in the sagittal plane. Lenke type: Triple Major IV B (+). (Figure 5)

With functional lung testing and echocardiographic study, there was a significant decrease in VC of mixed type (40% of the age norm), and no hemodynamic abnormalities were detected. Given the absence of decompensation of the cardiopulmonary system, it was decided to carry out surgical treatment in 2 stages.

The first stage involved a thoracotomy approach on the right, intervertebral release at T6-T11 levels, interbody spinal fusion using the rib autograft. The patient was then placed in the prone position, and the central angle was stabilized. (Figure 6)

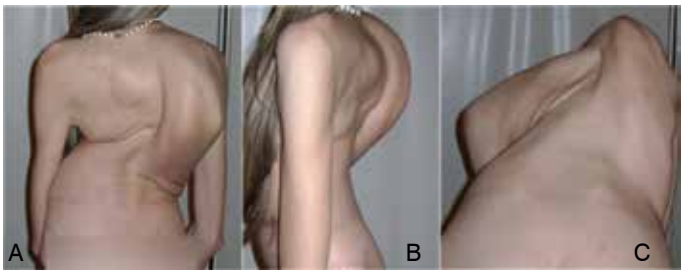

Figure 4. Appearance of the patient at admission A - back view, B - side view, C - Adams test.



Figure 5. Radiographs of the spine of the patient in the AP (a) and lateral (b) projections.

During the second stage of the surgery, which was carried out 7 days after the first, the posterior elements were exposed subperiosteally from T2 to L4. The capsules of the arcuate joints were excised, and the posterior support complex was completely freed from soft tissues. Using the Roy-Camille reference points, pedicle screws were inserted from T2 to L4. Posterior mobilization was performed using a Smith-Peterson osteotomy on 6 levels T4-T10 (including resection of spinous, articular processes, correction of the laminotomy, and excision of the yellow ligament). After achieving satisfactory mobility and contouring of the rods and instrumentation, distraction-compression maneuvers (Figure 7) were carried out. Total decortication of the laminae, facet joints and spinous processes, and local autograft fusion were also performed.

As a result of the intervention, the coronal imbalance of the trunk was successfully corrected and a good cosmetic effect was achieved. (Figures 8, 9)

RESULTS

In this study, we retrospectively evaluated the results of surgical treatment of patients with idiopathic scoliosis who underwent instrumentation using pedicle screws (Group A) and hybrid constructs (group B). In the patients in Group B, pedicle screws were used in the lumbar region and laminar hooks were used in the cranial region of the construct; the apical zone was fixed to the rods using sublaminar Luque wire (6-8 levels). In each group, 22 clinical cases were analyzed. The sex ratio was the same (male/female: 1/4.4) in both groups and average follow-up after the operation was 29 months (from 24 to 38).

The patients from both groups were compared according to the following parameters: pre/postoperative Cobb angle, mobility of deformity according to the traction test, global sagittal/frontal balance, rotation of the apical vertebra according to CT, (Figure 7) operation time, intraoperative blood loss, number of instrumented vertebrae. The loss of correction in the frontal and sagittal planes was determined from radiographs 24 months after the discharge from the hospital, and expressed as a percentage of the deformity angle after surgery.

The deformity angle was measured using the Cobb method on the radiographs in the standing position. The traction test was performed in the supine position with a traction force of up to 30% of the patient's weight. The global frontal balance was determined from the anteroposterior radiographs of the spinal column as the distance between the plumb line from the geometric center of the C7 vertebra and the central sacral line. The global sagittal balance was determined from the lateral radiographs as the distance between the plumb line from the geometric center of the C7 vertebra and the vertical line from the posterior edge of the L5- S1 disc. If the plumb line C7 was located anteriorly of the sagittal sacral line, the global balance was regarded as positive (+), and if posteriorly, it was regarded as negative (-).

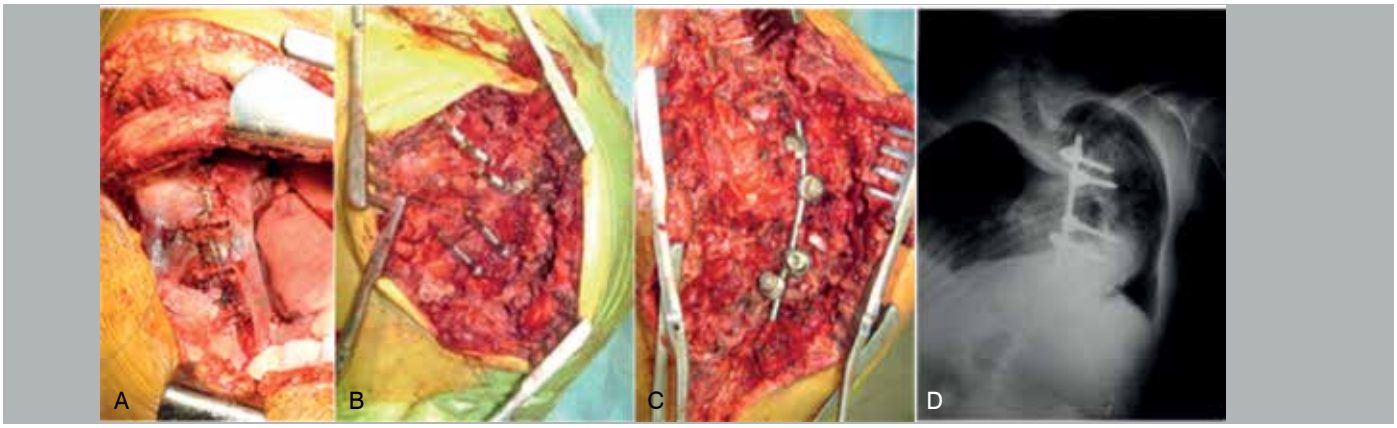

Figure 6. The first stage of surgical intervention: Thoracotomy, release of intervertebral structures at the apex of deformity (A), installation of apical short rod at T8-L1, radiograph of the spine after stage 1 (D).

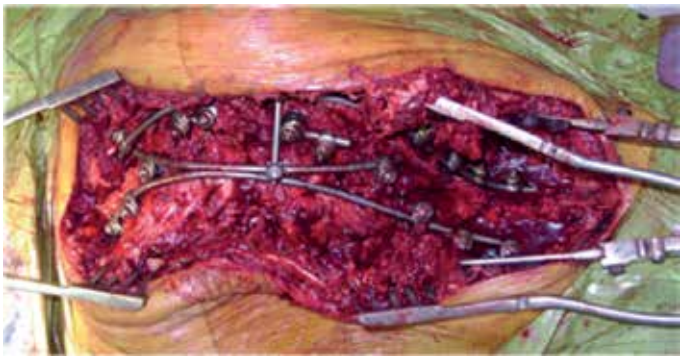

Figure 7. Intraoperative photograph: the appearance of the metal construct T2-L4. Distraction on the short rod at the deformity apex, posterior mobilization of the spine, installation of pedicle screws in the thoracic and lumbar regions, indirect derotation maneuver, instrumentation of the concave and convex side of the deformity, consecutive derotation of the short and long rods, final fixation, and posterior bone autograft fusion were carried out.



Figure 9. Appearance of the patient before (a) and after (b) surgical treatment.

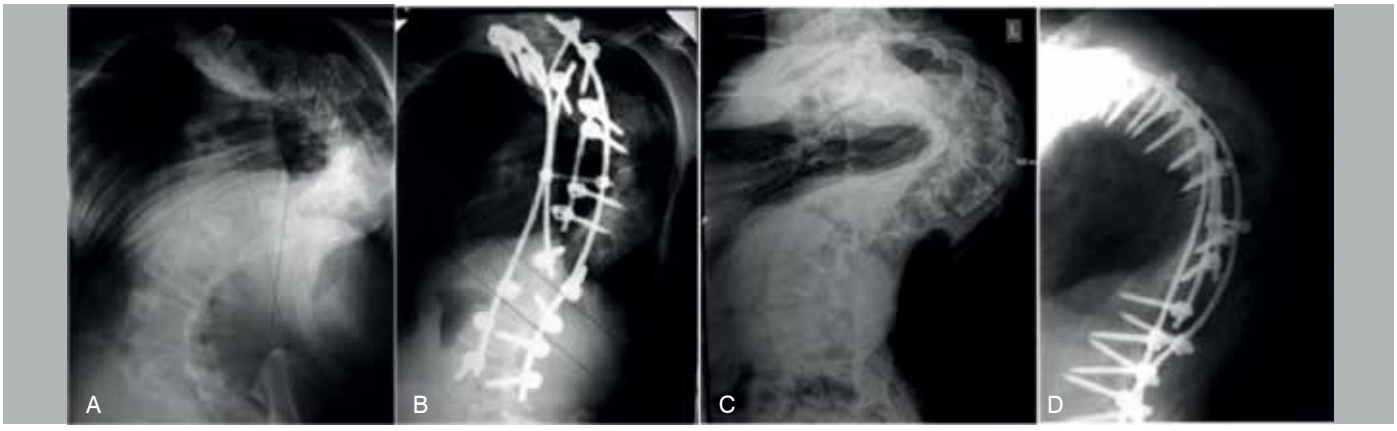

Figure 8. Radiographs of the patient before (A, C) and after (B, D) treatment.

The rotation of the apical vertebra was determined from computed tomography using the Aaro and Dahlborn method (Figure 10) before and after surgery.[9]

Loss of correction of the major curve, as well as an increase in thoracic kyphosis, were determined in both groups from radiographs 24 months after surgery.

Comparing the two study groups, we came to the conclusion that there were no differences in mean preoperative angle of deformity, mobility in the traction test, mean blood loss, and the duration of the operation (Table 2).

In group A (all pedicle screw fixation), compared with group B (hybrid fixation), patients had better results in the following parameters: postoperative correction was 48% and 41%; rotation of the apical vertebra decreased from 78° to 55° (30%) and from 74° to 59° (21%); the global frontal/sagittal imbalance decreased from 39/25 mm to 14/12 mm (64/52%) and from 35/26 mm to 16/15 mm (55/43%) in the two study groups, respectively. These results indicate better compensation of the trunk and a greater postoperative correction in the group of patients with all screw fixation. Smaller loss of correction of the major curve, as well as a slight increase in thoracic kyphosis in the postoperative period (after 24 months) 3.8%/4.3% in group A compared with 6.2%/7.5% in group B indicates greater

reliability and stability of metal implants in the all screw approach. The number of fixed segments is, on average, one more in the group with hybrid fixation (13 and 14, respectively).

Instability of the metal structure, caused by the dislocation of the hooks of the upper end of the construct (Figure 11) was observed in 3 (13.6%) patients from Group B within 8 to 22 months after surgery; in group A there were no complications associated with instability of the metal implants.

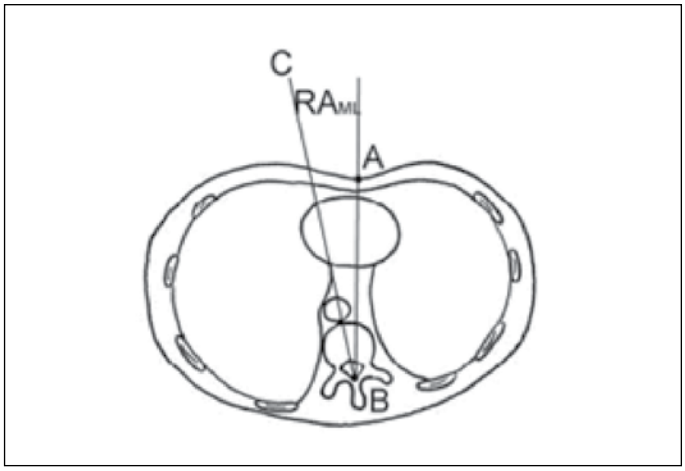

Figure 10. Determination of the angle of rotation of the apical vertebra (Aaro-Dahlborn method). The angle is formed by the lines AB and BC. Diagram courtesy of Lam et al.[11]

Table 2. Comparative table of groups of patients with pedicle screw (A) and hybrid (B) fixation of the spine.

Groups Criteria		Pedicle screw fixation (group A). (avg, range).	Hybrid fixation (group B). (avg, range).
Before surgery	Major curve angle	126º (92-175º)	121º (90-166º)
	Global frontal balance (mm)	39 (2-67)	35 (2-59)
	Global sagittal balance (mm)	25 (-7-61)	26 (-6-65)
	% correction in the traction test (mobility)	24% (5-43%)	27% (12-47%)
	Rotation of the apical vertebra according to CT	74º (59-92º)	78º (66-94º)
Average duration of the operation (min)		260	245
Average blood loss (ml)		850	900
Number of instrumented levels		13 (12-15)	14 (12-16)
After surgery	Residual strain value	66º	72º
	Global frontal balance (mm)	14 (0-22)	16 (0-26)
	Global sagittal balance (mm)	12 (0-25)	15 (-1-32)
	% postoperative correction	48%	41%
	Rotation of the apical vertebra according to CT	55º (36-73º)	59º (41-81º)
Loss of major curve correction after 24 months in %		3.8%	6.2%
Increase of thoracic kyphosis after 24 months in %		4.3%	7.5%

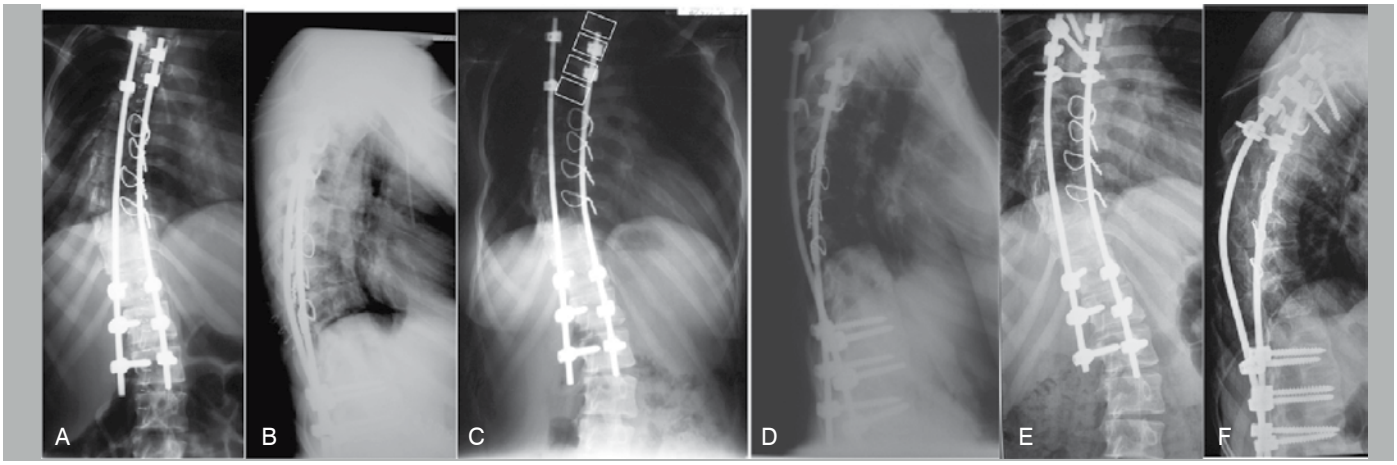

Figure 11. Radiographs after surgery (A, B) with hybrid metal construct. Dislocation of the sublaminar hooks 14 months after surgery (C, D). Radiographs after replacing the dislocated hooks with pedicle screws (E, F).

DISCUSSION AND CONCLUSIONS

Patients with severe deformities of the spine represent a difficult category of patients in need of reliable stabilization of the spinal column. The number of repeated (revision) interventions on the spine, conducted due to instability of metal structures, is associated with the highest complication risks and should be minimized. The tendency to increase the use of pedicle screw fixation in the treatment of spine deformities and the displacement of laminar systems is dictated by the need for a higher efficiency of posterior stabilization, which enables better results to be achieved in terms of eliminating trunk imbalance, obtaining postoperative correction, and reducing the number of postoperative complications caused by implant instability.

In the present study, it was revealed that according to the Lenke classification, among patients with severe deformities, types III, IV, VI with the C lumbar modifier and hyperkyphosis prevailed.

A significant reduction in cardiopulmonary function (42%) was a contraindication for anterior intervention, and these patients were operated on in one stage, via the posterior approach.

In our opinion, the optimal surgical approach in the category of patients with severe deformities is an indirect derotation maneuver with correction and stabilization of scoliosis, which is most effective with the use of one or more apical rods.

The use of all pedicle screw constructs compared to hybrid fixation of the spine enables better postoperative correction, scoliotic curve derotation, global sagittal and frontal balance, as well as a shorter fixation. The reliability of pedicle screw fixation has been demonstrated by the smaller values for loss of correction and increase in thoracic kyphosis in the postoperative period, and by the absence of complications caused by implant instability.

All authors declare no potential conflict of interest related to this article.

CONTRIBUTION OF THE AUTHORS: Each author made significant individual contributions to this manuscript. AB, SK and IS were the main contributors to the drafting of the article and contributed to the surgical procedures and data evaluation. IS and AP (orcid) provided extensive help in the material processing, editing of the text, literature search, and review of manuscript.

REFERENCES

1. Lowe TG, Betz RR, Clement DH, et al. An analysis of anterior versus posterior instrumented fusion for thoracic adolescent idiopathic (AIS) curves 70–80 degrees: are there advantages of one over the other? SRS 39th Annual Meeting Scientific: Program and Abstracts. Buenos Aires, 2004. p. 2.
2. Luhmann SJ, Lenke LG, Kim YJ, Bridwell KH, Schootman M. Thoracic adolescent idiopathic scoliosis curves between 70 degrees and 100 degrees: is anterior release necessary? Spine (Phila Pa 1976). 2005;30(18):2061-7.
3. Weiss HR, Karavidas N, Moramarco M, Moramarco K. Long-Term Effects of Untreated Adolescent Idiopathic Scoliosis: A Review of the Literature. Asian Spine J. 2016 Dec;10(6):1163-1169. Epub 2016 Dec 8.
4. Mayer O, Campbell R, Cahill P, Redding G. Thoracic Insufficiency Syndrome. Curr Probl Pediatr Adolesc Health Care. 2016 Mar;46(3):72-97.
5. Liljenqvist UR, Halm HF, Link TM. Pedicle screw instrumentation of the thoracic spine in idiopathic scoliosis. Spine (Phila Pa 1976). 1997;22(19):2239–45.
6. Suk SI, Lee CK, Kim WJ, Chung YJ, Park YB. Segmental pedicle screw fixation in the treatment of thoracic idiopathic scoliosis. Spine (Phila Pa 1976). 1995;20:1399–405.
7. Brown CW. Spinal instrumentation techniques. In: Rosemont, IL: Scoliosis Research Society; 1998.
8. Lee SM, Suk SI, Chung ER. Direct vertebral rotation: a new technique of three-dimensional deformity correction with segmental pedicle screw fixation in adolescent idiopathic scoliosis. Spine (Phila Pa 1976). 2004;29(3):343–9.
9. Lenke LG, Betz RR, Bridwell KH, Clements DH, Harms J, Lowe TG, et al. Intraobserver and interobserver reliability of the classification of thoracic adolescent idiopathic scoliosis. J Bone Joint Surg Am. 1998;80(8):1097-106.
10. Aaro S, Dahlborn M. Estimation of vertebral rotation and the spinal and rib cage deformity in scoliosis by computer tomography. Spine (Phila Pa 1976). 1981;6(5):460-7.
11. Lam GC, Hill DL, Le LH, Raso JV, Lou EH. Vertebral rotation measurement: a summary and comparison of common radiographic and CT methods. Scoliosis. 2008;3:16.

AVALIAÇÃO RADIOGRÁFICA DA ESTABILIDADE DA TRANSIÇÃO TORACOLOMBAR UTILIZANDO DOIS MODELOS DE ÓRTESES

RADIOGRAPHIC EVALUATION OF THORACOLUMBAR STABILIZATION USING TWO DIFFERENT ORTHOSIS SYSTEMS

EVALUACIÓN RADIOGRÁFICA DE LA ESTABILIDAD DE LA TRANSICIÓN TORACOLUMBAR UTILIZANDO DOS MODELOS DE ÓRTESIS

Murilo Tavares Daher,[1,2] Vinício Nunes Nascimento,[2] Pedro Felisbino Jr,[2] Nilo Carrijo Melo,[2] Brenda Cristina Ribeiro Araújo,[2] Sérgio Daher[2]

1. Faculdade de Medicina da Universidade Federal de Goiás (DOT/FM/UFG), Goiás, GO, Brasil.
2. Centro de Reabilitação e Readaptação Dr. Henrique Santillo (CRER – Goiânia/GO) Goiânia, GO, Brasil.

RESUMO

Objetivo: Avaliar radiograficamente a estabilidade da transição toracolombar comparando os dois tipos de órteses toracolombosacras (OTLS) mais utilizadas em nosso meio: o colete de Jewett e o colete de Boston. Métodos: Após aprovação do Comitê de Ética, nove participantes foram submetidos à radiografias em perfil, com raios centrados em T12 na posição ortostática, flexão máxima sem colete e flexão máxima com a órtese de *Jewett* e com a de Boston. Foi realizada a medida do angulo de Cobb da transição toracolombar (T10--L2) e os valores comparados utilizando o teste T de *Student* ($p<0,05$). Resultados: O colete de Boston promoveu maior estabilização da transição toracolombar durante a flexão do tronco em relação ao colete de *Jewett* ($p<0,05$). Além disso, não houve diferença estatística do angulo de Cobb da transição na posição ortostática (neutro) e na flexão utilizando o colete de Boston. Conclusão: O colete de Boston apresenta maior estabilização da região toracolombar durante a flexão do tronco em relação ao colete de Jewett. ***Nível de Evidência II; Estudo prospectivo comparativo.***

Descritores: Aparelhos ortopédicos; Traumatismos da coluna vertebral; Radiografia; Resultado do tratamento.

ABSTRACT

Objective: To evaluate radiographically the stability of the thoracolumbar junction comparing the two types of thoracolumbosacral orthosis (TLSO) most used in our environment, the Jewett and the Boston braces. Methods: After approval by the institutional review board, nine participants were submitted to X-rays in the profile view, with the beam focused on T12, in the orthostatic position, maximal flexion without brace and maximal flexion with the Jewett and the Boston braces. The Cobb angle of the thoracolumbar junction (T10-L2) was measured and the values compared using the student T test ($p<0.05$). Results: The Boston brace promoted greater stabilization of the thoracolumbar junction during flexion of the trunk compared to the Jewett brace ($p<0.05$). In addition, there was no statistical difference in the Cobb angle of the thoracolumbar junction in the orthostatic (neutral) position and in flexion using the Boston brace. Conclusion: The Boston brace presented greater stabilization of the thoracolumbar region during flexion of the trunk compared to the Jewett brace. ***Level of Evidence II; Prospective comparative study.***

Keywords: *Orthotic devices; Spinal injuries; Radiography; Treatment outcome.*

RESUMEN

Objetivo: Evaluar radiográficamente la estabilidad de la transición toracolumbar comparando los dos tipos de órtesis toracolumbosacras (OTLS) más utilizadas en nuestro medio, corsé de Jewett y corsé de Boston. Métodos: Después de la aprobación del comité de ética, nueve participantes fueron sometidos a radiografías laterales con radios centrados en T12 en posición ortostática, con flexión máxima sin y con corsé de Jewett y de Boston. Se llevó a cabo la medida del ángulo de Cobb de la transición toracolumbar (T10-L2) y los valores se compararon con la prueba t de Student ($p < 0,05$). Resultados: El corsé de Boston produjo mayor estabilización de la transición toracolumbar durante la flexión del tronco con respecto al corsé de Jewett ($p < 0,05$). Además, no hubo diferencia estadística en el ángulo de Cobb de la transición en la posición ortostática (neutra) y en flexión con el corsé de Boston. Conclusiones: El corsé de Boston proporciona mayor estabilización de la región toracolumbar durante la flexión del tronco con relación al corsé de Jewett. ***Nivel de evidencia II; Estudio prospectivo comparativo.***

Descriptores: *Aparatos ortopédicos; Traumatismos vertebrales; Radiografía; Resultado del tratamiento.*

INTRODUÇÃO

A transição toracolombar (T10-L2) é a mais acometida entre as fraturas da coluna torácica e lombar[1] e o seu tratamento ainda permanece controverso.

Apesar de utilizado há vários séculos desde Hipócrates,[2] o tratamento conservador das fraturas da transição só foi descrito de forma sistematizada por Bedbrook[3] na década de 70, quando era preconizado repouso no leito por seis a oito semanas,

Trabalho realizado no Grupo de Coluna do Centro de Reabilitação e Readaptação Dr. Henrique Santillo (CRER – Goiânia/GO) Goiânia, GO, Brasil.
Correspondência: Murilo Tavares Daher. Rua 70, 351, apto 302, Jardim Goiás, Goiânia, Go, Brasil. CEP 74810-350. murilodaher@uol.com.br

CC BY

http://dx.doi.org/10.1590/S1808-185120181704179128

Received on 04/26/2017 accepted on 08/24/2018

seguido de mobilização gradativa. Na década de 80, houve a popularização das órteses toracolombosacras (OTLS) e vários autores relataram bons resultados com essa abordagem no tratamento das fraturas tipo explosão.[4,5]

Já nos anos 90, houve uma confirmação dos bons resultados do tratamento conservador e alguns autores começaram a preconizar uma mobilização mais precoce dos pacientes.[6,7] Ao mesmo tempo, houve um maior entusiasmo com a abordagem cirúrgica, buscando uma redução mais anatômica da fratura na tentativa de se obter melhores resultados clínicos. No entanto, Wood et al.,[8] no inicio dos anos 2000, em um estudo prospectivo e randomizado, demonstrou que os pacientes com fratura tipo explosão sem déficit neurológico apresentaram melhores resultados com o tratamento conservador (órteses) quando comparados ao tratamento cirúrgico.

Mais recentemente, alguns autores têm proposto uma abordagem ainda menos invasiva, questionando o uso do colete em lesões mais estáveis da coluna toracolombar.[9,10] Entretanto, o uso de órteses para o tratamento conservador das fraturas da transição toracolombar ainda é prática corriqueira em nosso meio, não existindo uniformidade quanto ao melhor colete a ser utilizado.

O objetivo do trabalho é realizar uma avaliação radiográfica da estabilidade da transição toracolombar comparando os dois tipos de OTLS mais utilizadas em nosso meio, o colete de Jewett e o colete de Boston.

MÉTODOS

Após aprovação no Comitê de Ética local (CEP) (50271015.1.0000.0023) foram selecionados nove voluntários, hígidos, do sexo masculino, sem história de patologia na coluna vertebral. Todos eram funcionários ou médicos da instituição na qual foi realizada a pesquisa e preencheram o termo de consentimento livre e esclarecido.

Todos os participantes foram levados à oficina ortopédica (oficina habilitada pelo ministério da saúde segundo a portaria n° 793, 24 de abril de 2012) onde foram confeccionados dois tipos de OTLS sob medida:

Jewett: órtese em hiperextensão com apoio na região anterior do esterno e púbis e posterior na transição toracolombar.[11] (Figura 1)

Boston: órtese rígida em polipropileno feita sob medida. (Figura 2)

Esses modelos foram escolhidos pois são os mais utilizados em nosso meio para o tratamento das fraturas da transição toracolombar.[11]

Após a confecção dos coletes os sujeitos da pesquisa foram submetidos a exames de radiografia da coluna com feixe de raios centrado em T12, na incidência em perfil, na posição ortostática neutra, em flexão máxima sem colete e na flexão máxima com o colete de Jewett e Boston. Antes de realizar os exames em flexão os participantes eram orientados a realizar cinco ciclos de flexão e extensão do tronco para se acostumar com o movimento utilizando o colete. Todos os exames foram supervisionados e posicionados



Figura 1. Colete de Jewett.



Figura 2. Colete de Boston.

por um dos autores do trabalho (VNN) para garantir o correto posicionamento do paciente, a uniformidade dos exames e o ajuste correto dos coletes. Os exames foram realizados a uma distância constante de 1,8 m em aparelho de radiografia Polymat Plus (Siemens Medical System, Inc, Iselin, NJ) e digitalizados em CR (Computed Radiography, Fujifilm Medical Systems, USA). Protetores de chumbo foram utilizados na região da tiroide e gônadas, assim como óculos de proteção.

Foi realizada a medida do angulo de Cobb da transição toracolombar (platô superior de T10 e inferior de L2) e comparados os valores com o paciente na posição ortostática sem colete, em flexão sem colete e em flexão com o colete de Jewett e com o colete de Boston. Não foi realizado radiografias em extensão para minimizar a exposição à radiação, já que o principal função da órtese é evitar as deformidades em cifose.

Além disso, a todos os participantes foi realizado as seguintes perguntas: Qual o colete passou a sensação de maior estabilidade? Com qual colete você se sentiu mais confortável?

Os dados foram colhidos e registrados em planilha eletrônica (Excel – Microsoft Office 2013) e posteriormente foram transferidos para o programa SPSS – IBM versão 23 para realização da análise estatística. As variáveis quantitativas foram apresentadas com suas médias e desvios padrão. A comparação de médias foi realizada com aplicação do teste T-*student* para amostras pareadas.
Todos os testes foram aplicados aceitando uma probabilidade de erro de 5% e considerando um intervalo de confiança de 95%.

RESULTADOS

Participaram do estudo nove voluntários, com idade média de 28,8 anos (±2,1) e Índice de Massa Corporal médio de 26,5 Kg/m^2 (±3,0).

Os valores do angulo de Cobb estão descritos na Tabela 1.

Não houve associação entre a mobilidade da transição toracolombar e o IMC utilizando nenhum dos coletes.

A comparação da angulação da transição toracolombar está descrito na Tabela 2. A cifotização com o colete de Boston foi significativamente menor do que a permitida com o Jewett. Além disso, não houve diferença estatística entre a posição neutra e utilizando o colete de Boston.

Todos os participantes responderam que o colete de Boston

Tabela 1. Valores do ângulo de Cobb da transição toracolombar (T10-L2).

Avaliação	Média (Desvio Padrão)
Ortostático neutro	7,0° (5,7)
Flexão máxima sem colete	28,0° (6,1)
Flexão com Boston	7,9° (6,5)
Flexão com Jewett	12,3° (7,4)

Tabela 2. Comparação do grau de cifose sem e com o uso dos coletes.

Avaliação	Média (Desvio Padrão)	p
Flexão com Boston	7,9° (6,5)	0,021*
Flexão com *Jewett*	12,3° (7,4)	
Flexão máxima sem colete	28,0° (6,1)	<0,001*
Flexão com *Boston*	7,9° (6,5)	
Flexão máxima sem colete	28,0° (6,1)	<0,001*
Flexão com *Jewett*	12,3° (7,4)	
Ortostático em posição neutra	7,0° (5,7)	0,626*
Flexão com *Boston*	7,9° (6,5)	
Ortostático em posição neutra	7,0° (5,7)	0,044*
Flexão com *Jewett*	12,3° (7,4)	

*Teste t- *student* para amostras pareadas

passou a sensação de maior estabilidade, com excessão de um participante que achou indiferente. Além disso, sete participantes disseram que o Jewett era mais confortável, com a excessão de um que disse ser indiferente e um que achou o Boston mais confortável.

DISCUSSÃO

O tratamento adequado das fraturas da transição toracolombar ainda é um tema controverso. Apesar de existirem estudos mais recentes mostrando que algumas fraturas podem ser tratadas com deambulação precoce e sem colete, essa prática ainda não é a mais realizada.[9,10]

No estudo de Bailey et al.,[9] foram incluídos apenas pacientes com fratura tipo explosão com cifose segmentar menor do que 35°. Os pacientes foram randomizados para usarem ou não o colete e os resultados clínicos e radiográficos comparados. Apesar da avaliação principal, realizada com três meses de seguimento, não ter apresentado diferença funcional entre os grupos, na avaliação mais precoce o grupo que utilizou o colete teve menor dor e menor cifotização do segmento, porém sem alcançar significância estatística. Além disso, esse estudo utilizou órteses pós-fabricadas, com um desenho semelhante ao do Jewett, que foi a órtese que apresentou menor capacidade de estabilizar o segmento toracolombar em nosso estudo.

Já o estudo de Ohana et al.[10] é um estudo de coorte retrospectiva que avaliou os pacientes tratados com e sem colete. Apesar de descrito que não existia padronização a cerca da indicação do colete, geralmente se preconiza a não utilização da órtese nas fraturas de aspecto mais estável (cifose inicial no grupo tratado com colete de 9,7° e no grupo sem colete de 5,7°, sem diferença estatística). Foram tratados apenas fraturas acunhamento (tipo A1 segundo a classificação AO),[12] que são fraturas bastante estáveis, nas quais a estabilização do colete pode perder a função. Além disso, a avaliação foi apenas radiográfica com um ano de segmento, não permitindo avaliação da possível ação anti-álgica do colete na fase precoce do tratamento.

Frente a todos esses fatores, o uso do colete ainda é uma prática muito comum no tratamento dos pacientes com fraturas da transição toracolombar. Apesar de vários relatos de bons resultados,[5,6] ainda se sabe pouco sobre a melhor órtese a ser utilizada.

A órtese de Jewett ou em hiperextensão é uma das mais utilizadas. Apesar da literatura americana utilizar, predominantemente, órteses pré-fabricadas e ajustáveis, em nosso meio essa não é a prática mais comum devido o valor elevado desses aparelhos.

O nosso estudo demonstrou que o colete de Boston apresenta maior estabilização da transição toracolombar durante a flexão do que o Jewett. Além disso, mostrou que mesmo durante a flexão forçada, não houve uma cifotização dessa região em relação a posição neutra, o que não aconteceu durante a flexão com o colete de Jewett.

Esses resultados dão indícios de que o colete de Boston é uma melhor opção de tratamento das fraturas da coluna toracolombar em relação ao colete de Jewett, principalmente nos casos que necessitem de uma maior estabilidade (por exemplo fraturas tipo explosão com grau de cifotização menor do que o necessário para indicação cirúrgica).

O nosso estudo apresenta várias limitações, como tamanho da amostra e avaliação da região íntegra (sem a presença de fratura). No entanto, foi o único estudo encontrado na literatura que avaliou a mobilidade radiográfica da região mais acometida por fraturas, comparando os dois tipos principais de órteses utilizadas em nosso meio.

CONCLUSÃO

O colete de Boston apresenta maior estabilização da região toracolombar durante a flexão do tronco em relação ao colete de Jewett.

Todos os autores declaram não haver nenhum potencial conflito de interesses referente a este artigo.

CONTRIBUIÇÃO DOS AUTORES: O autor MTD (0000-0001-9589-5596)* foi idealizador do estudo e contribuiu para o manuscrito. O VNN (0000-0002-5280-8146)* escreveu também preparou o manuscrito. Os autores NCM (0000-0003-3879-6991)* e PFJ (0000-0003-3952-8470)* auxiliaram na coleta de dados. A autora BCRA(0000-0003-3875-8557) é monitora do centro de estudos do grupo e auxiliou na revisão bibliográfica. O autor SD (0000-0002-0078-9924)* é o médico sénior do grupo e auxiliou na ideia além de auxiliar no manuscrito. *ORCID (*Open Researcher and Contributor ID*).

REFERÊNCIAS

1. Holmes JF, Miller PQ, Panacek EA, Lin S, Horne NS, Mower WR. Epidemiology of thoracolumbar spine injury in blunt trauma. Acad Emerg Med. 2001;8(9):866-72.
2. Bradford DS, Akbarnia BA, Winter RB, Seljeskog EL. Surgical stabilization of fractures and fracture dislocations of the thoracic spine. Spine 1977;2:185–96.
3. Bedbrook GM. Treatment of thoracolumbar dislocation and fractures with paraplegia. Clin Orthop Relat Res. 1975;(112):27-43.
4. Denis F, Armstrong GW, Searls K, Matta L. Acute thoracolumbar burst fractures in the absence of neurologic deficit. A comparison between operative and nonoperative treatment. Clin Orthop Relat Res. 1984;(189):142-9.
5. Reid DC, Hu R, Davis LA, Saboe LA. The nonoperative treatment of burst fractures of the thoracolumbar junction. J Trauma. 1988;28(8):1188-94.
6. Cantor JB, Lebwohl NH, Garvey T, Eismont FJ. Nonoperative management of stable thoracolumbar burst fractures with early ambulation and bracing. Spine (Phila Pa 1976). 1993;18(8):971-6.
7. Chow GH, Nelson BJ, Gebhard JS, Brugman JL, Brown CW, Donaldson DH. Functional outcome of thoracolumbar burst fractures managed with hyperextension casting or bracing and early mobilization. Spine (Phila Pa 1976). 1996;21(18):2170-5.
8. Wood K, Buttermann G, Mehbod A, Garvey T, Jhanjee R, Sechriest V. Operative compared with nonoperative treatment of a thoracolumbar burst fracture without neurological deficit. A prospective, randomized study. J Bone Joint Surg Am. 2003;85-A(5):773-81.
9. Bailey CS, Dvorak MF, Thomas KC, Boyd MC, Paquett S, Kwon BK, et al. Comparison of thoracolumbosacral orthosis and no orthosis for the treatment of thoracolumbar burst fractures: interim analysis of a multicenter randomized clinical equivalence trial. J Neurosurg Spine. 2009;11(3):295-303.
10. Ohana N, Sheinis D, Rath E, Sasson A, Atar D. Is there a need for lumbar orthosis in mild compression fractures of the thoracolumbar spine?: A retrospective study comparing the radiographic results between early ambulation with and without lumbar orthosis. J Spinal Disord. 2000;13(4):305-8.
11. Patwardhan AG, Li SP, Gavin T, Lorenz M, Meade KP, Zindrick M. Orthotic stabilization of thoracolumbar injuries. A biomechanical analysis of the Jewett hyperextension orthosis. Spine (Phila Pa 1976). 1990;15(7):654-61.
12. Vaccaro AR, Oner C, Kepler CK, Dvorak M, Schnake K, Bellabarba C, et al. AOSpine thoracolumbar spine injury classification system: fracture description, neurological status, and key modifiers. Spine (Phila Pa 1976). 2013;38(23):2028-37.

VALIDATION OF A NEW CLINICAL SIGN OF LUMBAR FACET SYNDROME

VALIDAÇÃO DE UM NOVO SINAL CLÍNICO DA SÍNDROME DA FACETÁRIA LOMBAR

VALIDACIÓN DE UN NUEVO SIGNO CLÍNICO DEL SÍNDROME FACETARIO LUMBAR

Juan Carlos Acevedo Gonzalez[1]

1. Pontificia Universidad Javeriana, Hospital Universitario San Ignacio, Department of Neuroscience, Neurosurgery Unit, Bogota, Colombia.

ABSTRACT

Objective: Facet joints are true synovial joints, which derive their nerve supply from the sinuvertebral or recurrent nerve of Luschka as well as the posterior primary division of the corresponding spinal nerve. Diagnosis of low-back pain originating in the facet joints is difficult, and has traditionally relied upon invasive tests. To aid in the clinical diagnosis of this condition, the senior author described a new clinical sign. The following research project was designed to test the utility of this sign in the diagnosis of lumbar facet joint pain. Methods: We conducted a prospective evaluation of patients suspected of having low back pain secondary to facet joint involvement (Lumbar Facet joint Pain Syndrome – LFPS) during a twelve month observation period; candidate patients were evaluated clinically using the new diagnostic sign, which was then compared to findings on radionuclide bone scans and diagnostic medial branch blocks. Contingency table analysis was performed to calculate the sensitivity, specificity, positive and negative predictive values and accuracy of the new clinical sign. Results: Contingency table analysis showed the following operating characteristics for the new diagnostic sign: Sensitivity: 70.37%, Specificity: 50%, Positive predictive value: 90.47%, Negative predictive value: 20% and accuracy 67.7%. Conclusions: Although the new clinical sign failed to show the same operating characteristics as the ones originally described, it has high sensitivity coupled with a good positive predictive value. We consider that although the sign by itself is not diagnostic of lumbar facet joint pain, its presence should alert the clinician to the diagnosis and the possibility of requiring additional testing. ***Level of Evidence III; Case control study[9].***

Keywords: Pain; Back pain; Zygapophyseal joint; Diagnosis; Low back pain.

RESUMO

Objetivo: Articulações facetárias são verdadeir*as articulações sinoviais, que inervação do Nervo sinuvertebral ou recorrente de Luschka, bem como a divisão principal posterior do nervo espinhal correspondente. O diagnóstico da dor lombar originário de articulações é difícil e tem tradicionalmente testes invasivos. Para auxiliar no diagnóstico clínico desta condição, o autor descreveu um novo sinal clínico. O seguinte projeto de pesquisa foi projetado para testar a utilidade do sinal descrito no diagnóstico da dor na articulação faceta lombar. Métodos: Foi realizada uma avaliação prospectiva de pacientes com suspeita de dor lombar secundária a faceta participação conjunta (Lombar Facet* síndrome da articulação Dor - *LFPs) durante um período de observação de 12 meses; pacientes candidatos foram avaliados clinicamente usando o novo sinal diagnóstico, comparados com as conclusões sobre cintilografia óssea de radionuclídeos e blocos de ramo medial diagnóstico. Análise de tabela de contingência foi realizada para calcular a sensibilidade, especificidade, valores preditivos positivos e negativos e precisão do novo sinal clínico. Resultados: análise de tabela de contingência mostrou as seguintes características de funcionamento do novo sinal de diagnóstico: sensibilidade: 70,37%, especificidade: 50%, valor preditivo positivo: 90,47%, valor preditivo negativo: 20% e precisão de 67,7%. Conclusões: Apesar do novo sinal clínico não conseguir mostrar as mesmas características de operação como as inicialmente descritas, que tem uma sensibilidade elevada acoplada com um bom valor preditivo positivo, consideramos que, embora o sinal por si só - t diagnóstico da dor nas articulações faceta lombar - sua presença deve alertar o clínico do diagnóstico e a possibilidade de exigir testes adicionais.* ***Nível de Evidência III; Estudo de caso-controle[9].***

Descritores: *Dor, Dor nas costas, Articulação zigapofisária, diagnóstico, Dor lombar*

RESUMEN

Objetivo: Las articulaciones facetarias son verdaderas articulaciones sinoviales inervadas por el nervio sinuvertebral o recurrente de Luschka y por la división principal posterior del nervio espinal correspondiente. El diagnóstico del dolor lumbar originario de esas articulaciones es difícil y tradicionalmente las pruebas son invasivas. Para ayudar en el diagnóstico clínico de esta condición, el autor describió un nuevo signo clínico. El siguiente proyecto de investigación fue diseñado para probar la utilidad del signo descrito en el diagnóstico del dolor en las articulaciones facetarias lumbares. Métodos: Se realizó una evaluación prospectiva de pacientes con sospecha de dolor lumbar por inflamación de la articulación facetaria (síndrome facetario lumbar, SFL) durante un período de observación de 12 meses. Los pacientes candidatos fueron evaluados clínicamente usando el nuevo signo diagnóstico, que se comparó con las conclusiones de la gammagrafía ósea y los bloqueos de la rama medial. El análisis de tabla de contingencia se realizó para calcular sensibilidad, especificidad, valores predictivos positivos y negativos y precisión del nuevo signo clínico. Resultados: El análisis de tabla de contingencia mostró las siguientes características de desempeño del nuevo signo diagnóstico: sensibilidad de 70,37%; especificidad de 50%; valor

Study conducted at the Neurosurgery Unit, Department of Neuroscience, Hospital Universitario San Ignacio, Pontificia Universidad Javeriana.
Correspondence: Juan Carlos Acevedo-Gonzalez. Hospital Universitario San Ignacio / Pontificia Universidad Javeriana, Departamento de Neurociencias. Carrera 7 N° 40-62, Bogotá – Colombia.
jacevedog@gmail.com

http://dx.doi.org/10.1590/S1808-185120181704160077

Received on 02/20/2016 accepted on 06/01/2018

predictivo positivo de 90,47%; valor predictivo negativo de 20% y precisión de 67,7%. Conclusiones: A pesar de que el nuevo signo clínico no pudo mostrar las mismas características de desempeño descritas inicialmente, tiene una sensibilidad elevada acoplada con un buen valor predictivo positivo. Consideramos que, aunque el signo por sí solo no es diagnóstico de dolor en las articulaciones facetarias lumbares, su presencia debe alertar al clínico sobre el diagnóstico y la posibilidad de exigir pruebas adicionales. ***Nivel de Evidencia III, Estudio de caso-control[g].***

Descriptores: Dolor; Dolor de espalda; Articulación cigapofisaria; Diagnóstico; Dolor de la región lumbar.

INTRODUCTION

Low back pain (LBP) is a pathological entity of varied causes. It can present as an isolated symptom or in combination with others. It is one of the most frequent causes of consultation in the emergency room, accounting for 2% to 5% of all doctor visits annually.[1] It is estimated that approximately two thirds of the population will present with an episode of low back pain during their lifetime, and that up to 85% of the American population suffers from at least one episode of low back pain per year.[2,3] Most cases improve significantly in less than four weeks, with only a small proportion becoming chronic, with limitations on their daily activities.[3] The anatomical structures that can cause back pain are multiple[4] and include the periosteum, spinal roots, blood vessels, ligaments, muscles, tendons, dorsal root ganglion, annulus fibrosus, meninges, sacroiliac joints, and facet joints. Thus, in the differential diagnosis of low back pain, we must consider different etiologies such as: lumbar stenosis, spondylolisthesis, ankylosing spondylitis, facet joint pain, referred pain, cancer pain and infections such as osteomyelitis or discitis.[5]

In 1911, Goldwaith recognized the importance of the facet joints as potential causes of low-back pain. He particularly emphasized the fact that asymmetric facet joint hypertrophy could cause nerve compression. In 1927, an Italian surgeon by the name of Putti published a work detailing how degenerative changes of the facet joints were a cause of low-back pain. In 1937, Ghormley used the term "facet syndrome" for the first time. At the time, Mixter and Barr´s monograph on disc herniation and low-back pain shadowed his work. It was not until 1941, when Badgley reiterated the fact that not every patient with LBP had a herniated disc, that attention shifted to the different spinal structures as causes of pain. In 1963, Hirsch demonstrated that LBP could be reproduced in some patients by injecting hypertonic saline solution into the facet joints. Mooney, Robertson and McCall reproduced those findings during the seventies using fluoroscopic guidance to inject hypertonic solutions into the facet joints.[6] Other authors have demonstrated the pathological changes that these joints are subjected to over time,[7-9] and the inflammatory changes associated with them.[10-12]

Taking all this information into account, we believe that facet syndrome is a separate nosological entity with characteristic symptoms, methods of diagnosis and treatment.[13,14] We prefer to use the term lumbar facet joint pain syndrome (LFPS), and propose the following definition:

> *Lumbar facet joint pain syndrome is a clinical entity characterized by acute or chronic low back pain. The pain can occasionally radiate to the lower extremities but never in a dermatomal pattern. It is worsened mainly by extension and rotational movements of the spine and is originated by inflammatory or degenerative changes of the lumbar facet (zygapophyseal) joints.*

Clinically, LFPS is characterized by the presence of low back pain, which is predominantly axial. It can radiate to the lower extremities, especially the buttocks, backs of the thighs, sacroiliac region, paravertebral lumbar musculature hip (greater trochanter) and inguinal crease. Nonetheless, there is never a dermatomal distribution of the pain; the pain is somatic in nature, and almost never extends below the knees. The pain is worst with extension and rotation movements. Patients will manifest increased pain when changing from the seating to the standing positions.[6]

One of the characteristics of LFPS is the lack of consistent information regarding its true incidence and prevalence.[15] Reported rates of prevalence vary between 5% and 95%. Some have even questioned the fact that facet joints can be solely responsible for causing LBP.[16] This is largely due to the wide variability between diagnostic methods, and the lack of statistical power of these methods; in other words, there is no true gold standard for the diagnosis of LFPS.

The clinical diagnosis of LFPS remains a challenge, even for the most experienced clinicians. This is largely due to the fact that the facet joints share a common innervation with other spinal structures.[17] The clinical diagnosis of LFPS relies not only on a good history and physical examination, but also on additional studies such as radionuclide bone scans[18] and medial branch blocks (MBBs), which have been suggested as useful diagnostic tools.[19,20] MRI is also an adequate diagnostic method that allows the structural deterioration of the joint to be visualized.

Nonetheless, there is still a lack of clinical signs designed to isolate the lumbar facet joints for the purpose of reproducing pain originating from the joints. The clinical evaluation of patients with suspected LFPS is based on non-specific tests, such as paravertebral muscle palpation and the induction of forced extension and rotation movements. With the purpose of addressing this lack of methods for the clinical diagnosis of LFPS, the senior corresponding author (JCA) proposed in 2004 a new clinical sign (Figure 1), which was preliminarily tested in four different groups of patients:[21]

1. Patients with LBP and associated radiculopathy secondary to lumbar spinal stenosis or disc herniation.
2. Patients with low back pain without radiculopathy but with different etiologies than LFPS (myofascial syndromes, sacroiliac joint pain, hip bursitis, etc.).
3. Patients with clinical evidence of LFPS confirmed with radionuclide bone scans.
4. A control group of patients without LBP.

The initial study reported the following operating characteristics for the sign:

- Sensitivity: 95%
- Specificity: 96%
- Positive Predictive Value: 90%
- Negative Predictive Value: 98%

Taking into account these very promising results, we set out to design a new study to validate the initial results by analyzing its performance in a single group of patients with LFPS confirmed by medial branch blocks.

METHODS

After obtaining approval from the Institutional Review Board (IRB), we conducted a prospective evaluation of patients with suspected LFPS, through our neurosurgery outpatient clinic, over a twelve-month observation period. We included patients older than 18 years with chronic (longer than three months in duration) low-back pain who had a positive radionuclide bone scan (radiotracer uptake in the lumbar facet joints in the absence of uptake in other regions of the spine such as the SIJ, discs or spinous processes). We chose patients without a previous history of medial branch blocks, or who had medial branch blocks performed earlier with at least an 80% reduction in pain on the visual analog scale. We excluded patients with a previous history of surgery for the treatment of LBP, patients with known or suspected malignancies of the spine, any patient with suspected LBP from causes other than LFPS, patients with negative

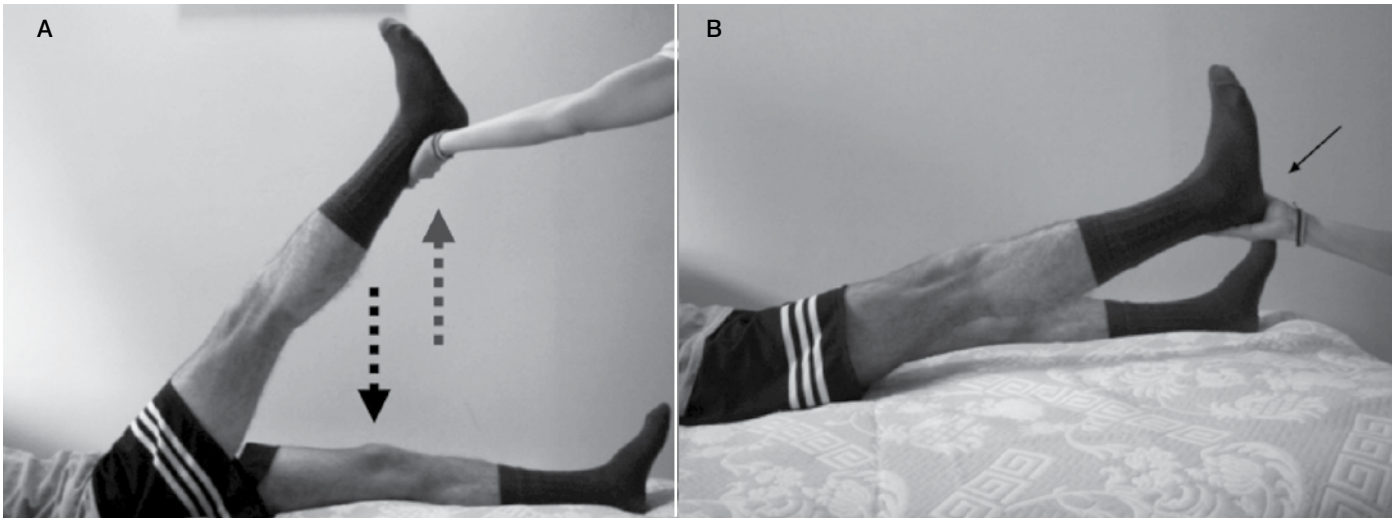

Figure 1. Clinical assessment of the new sign: the patient is in the supine position. We ask the patient to lift up one leg fully extended. He or she is asked to bring the leg back down against the resistance of the evaluator, who holds the patient leg at the ankle (A). The examiner then suddenly releases the pressure on the patient's leg, but before it touches the examination table, the examiner quickly holds it again (B), stopping the patient's leg from abruptly hitting the surface of the table. The sign is considered positive if pain is reproduced on the same side as the symptoms from the suspected facet joints.

bone scans, and patients with known LFPS associated with other pathologies, such as trauma, disc herniation, pathological fractures, or SIJ pain (Table 1).

For a suspected diagnosis of LFPS, we considered the history of chronic axial LBP, occasionally radiated to the lower extremities, gluteal or paraspinous regions without dermatomal patterns of distribution, in patients who complained of worsening pain when sitting up, or whose symptoms were reproduced with extension and rotation of the spine. We explored the new clinical sign in all these patients, who were then screened with a radionuclide bone scan that was only considered positive when there was clear facet joint radiotracer uptake without significant uptake in any other spinal structures in the lumbosacral region. We evaluated other sources of imaging like CT and MRI of the spine but did not include results from those tests as indicators of LFPS.

Patients with a positive history, physical exam and radionuclide bone scan were then electively scheduled for a medial branch block of the compromised facet joints. The procedure was performed under local anesthesia with fluoroscopic guidance. The patients were always positioned prone. Sterile prepping of the skin was done with chlorhexidine gluconate solution. A small dose of 1% lidocaine without epinephrine was injected subdermally into each of the corresponding levels to be treated. Using a 25G spinal needle directed to the junction of the superior facet – transverse process junction, a medial branch block was performed with a mix of 1% lidocaine without epinephrine and dexamethasone (Total volume per joint level: 2.5 ml). No medication was injected directly into the facet joints. Only joints with positive radiotracer uptake were treated. The facet level in which the treatment was performed corresponded to the level affected in the positive radionuclide bone scan.

Patients were discharged the same day without any pain medication, except for Acetaminophen PRN; the same surgeon performed all the procedures (JCA). Patients were then re-evaluated one week after their initial procedure in the outpatient clinic to evaluate their clinical response according to the visual analog scale. An 80% reduction in pain after the procedure was considered a positive response to the treatment.

Prior to the data collection, an evaluation sheet was created to screen for candidate patients. The sheet contained basic demographic information, including name, age, medical record number and sex, as well as information necessary to screen potential candidate patients, such as previous history of MBBs. The sheet also contained a 2 x 2 table to record the patient´s response after evaluation of the new clinical sign on each side.

All of the information was recorded in a computerized spreadsheet (Microsoft Office Excel® 2010) for subsequent contingency table analysis using the response to MBBs as the gold standard. The following formulas were used for the calculation of the operating characteristics of the new clinical sign after creating a standard 2 x 2 table (Table 2). The work was approved by the Ethics Committee.

Informed consent was dispensed with because the planned treatment was not modified, and determining the presence or absence of the sign did not involve any invasive method.

Table 1. Selection criteria.

Inclusion criteria
Age > 18 years
Chronic low-back pain (more than three months in duration)
Clinical suspicion of Lumbar Facet joint Pain Syndrome
Positive bone scan with lumbar facet joint tracer uptake
Patients without a previous history of facet joint injections or
History of previous facet joint injection with more than 80% improvement in pain
Exclusion criteria
Previous surgery to treat low-back pain
Patients with known or suspected malignancies of the spine
Suspected low-back pain of a different etiology than facet joint pain
Negative bone scan
Patients with known facet joint pain associated with other pathologies (trauma, discogenic pain and pathological fractures)

Table 2. Clinical results.

		Medial branch blocks		
		Positive	**Negative**	**Total**
New lumbar facet joint pain clinical sign	Positive	19	2	21
	Negative	8	2	10
	Total	27	4	31

RESULTS

A total of 31 patients were recruited, 15 male (48%) and 16 female (52%). The average age was 60 years (range 41 – 83). Twenty-one patients (68%) had a positive sign. Of the total number of patients, 19 had both a positive sign and diagnostic MBB. Eight patients had a negative clinical sign with a positive response to an MBB. Two patients had a positive sign with a negative MBB and 2 patients had both a negative sign and an MBB. Contingency table analysis (Table 2) showed the following operating characteristics for the new diagnostic sign:

- Sensitivity: 70.37%
- Specificity: 50%
- Positive predictive value: 90.47%
- Negative predictive value: 20%
- Accuracy: 67.7%

Eighty-seven percent of patients (n=27) had a positive MBB (greater than 80% reduction in pain), and all patients had at least a 50% reduction of pain for at least 72 hours. There were no postoperative complications recorded after any of the procedures. Of the 27 patients who had a positive MBB, 19 (70%) had a positive sign.

DISCUSSION

The facet joints are composed of the superior joint facet of the inferior vertebra and the inferior joint facet of the superior vertebra. It is a true synovial joint capable of storing up to 1.5 mL of fluid, composed of hyaline articular cartilage, synovial membrane and a fibrous joint capsule. Facet joints (also called zygapophyseal joints) have different degrees of orientation in the sagittal and coronal planes;[22-24] this characteristic gives them variable biomechanical properties, depending on the spinal level. In the lumbar spine, the articular facet originates at the junction of the pedicle and lamina. The superior facet is orientated dorsally and medially and its surface is concave, which allows it to articulate with the inferior articular facet of the superior vertebra, which has a convex surface and is oriented ventrally and laterally.

The medial rami of the corresponding segmental arteries have branches that help irrigate the inner portion of the spinal canal, lamina, spinous processes, paraspinal muscles and joint facets. Venous drainage follows the same pattern, after which blood drains into the perivertebral venous plexus within the spinal canal.

The recurrent nerve of Luschka (or sinuvertebral nerve)[25] originates from the ventral spinal nerve and from fibers of the grey rami communicans. It returns towards the spinal canal, passing underneath the mammilo, an accessory ligament, after which it divides into an ascending and a descending branch. These branches will innervate not only the articular facets, but also the external portion of the annulus fibrosus, ligaments, blood vessels and dura mater. The terminal branches anastomose with those of upper and lower levels.

As mentioned previously, from the beginning of the 20th century, physicians have recognized the importance of facet joints as originators of pain in the lower back. The non-specific innervation of facet joints makes it difficult for patients to describe the pain and for clinicians to isolate the symptoms during physical examination. To the best of our knowledge, there are no real clinical signs specifically designed to assess the facet joint. With this in mind, Acevedo described a clinical sign, which is thought to provoke the lumbar facet joints by suddenly distracting the articular surfaces. In its initial description, the sign had excellent diagnostic reliability with calculated sensitivity and specificity of 95% and 96%, respectively.[21] Nonetheless, the sign was evaluated in a heterogeneous group of patients with varied sample sizes, which limits generalizations to a larger population. Taking this into account, we designed a newer study with the purpose of evaluating the performance of the sign in a population of patients with LFPS, and calculating its operating values using diagnostic medial branch blocks as the gold standard.

Although sensitivity is high (70.3%) it is lower than that reported with the first description of the sign. This reduction in sensitivity may be due to the size of the population sampled, and to the more stringent inclusion/exclusion criteria that we used to select patients with a true LFPS.

When coupled with the positive predictive value (90%), one can infer that the presence of the new sign must raise awareness in the evaluating physician as to the presence of a probable LFPS. Specificity was significantly lower than originally reported (50% vs. 96%). This information is relevant when evaluating patients because it implies that although the presence of the sign can indicate the presence of LFPS, other tests are needed to confirm the hypothesis. Interestingly, with the inclusion/exclusion criteria used, we saw a very high rate of response after medial branch blocks, confirming not only their use as diagnostic screening tools, but as therapeutic options.[19,20]

The negative predictive value was markedly different from the original description (20% vs 98%). If this value holds true, a negative sign cannot exclude the true presence of LFPS. The overall accuracy measured was 67%.

Although the new clinical sign shows promise as a new diagnostic tool, the current study shows that the evaluating clinicians must use it in conjunction with other tools to increase accurate recognition of LFPS. Nevertheless, using the inclusion/exclusion criteria proposed here, this study could be conducted over a longer period, in order to obtain a bigger patient sample. This could provide more statistical power to determine the operating characteristics of this new sign, and its clinical significance, with greater precision.

This study also shows that appropriate selection criteria are very important when choosing which patients may benefit from a medial branch block.

CONCLUSIONS

Lumbar facet joint pain syndrome is a clinical entity of its own. There is no single way of accurately diagnosing it and like many other low-back problems, it requires the use of clinical tests conducted in parallel, to try to increase its overall sensitivity and specificity. Although our study did not achieve the same results as those obtained in the first description of the sign, this might be due to the fact that the population size was not large enough to detect differences. This would warrant the continuation of the study to improve recruitment and increase power. Nevertheless, it is clear that the non-specific innervation of the facet joints makes them almost impossible to isolate clinically through a single clinical sign. Clinicians must learn to identify patients who potentially have pain secondary to compromise of the facet joints, and to explore signs that will aid in their examination and future treatment.

All authors declare no potential conflict of interest related to this article.

CONTRIBUTION OF THE AUTHORS: The author JCAG (0000-0002-7439-4116)* was responsible for preparing the manuscript. *ORCID (Open Researcher and Contributor ID).

REFERENCES

1. Rubin DI. Epidemiology and Risk Factors for Spine Pain. Neurol Clin. 2007;25(2):353-71.
2. McCamey K, Evans P. Low Back Pain. Prim Care. 2007;34(1):71-82.
3. Deyo RA, Weinstein JN. Low back pain. N Engl J Med. 2001;344(5):363-70.
4. Binder DS, Nampiaparampil DE. The provocative lumbar facet joint. Curr Rev Musculoskelet Med. 2009;2(1):15-24.
5. Huntoon E, Huntoon M. Differential diagnosis of low back pain. Seminars in Pain Medicine. 2004;2(3):138-44.
6. Manchikanti L, Singh V. Review of chronic low back pain of facet joint origin. Pain Physician. 2002;5(1):83-101.
7. Wang J, Yang X. Age-related changes in the orientation of lumbar facet joints. Spine (Phila Pa 1976). 2009;34(17):E596-8.
8. Masharawi Y, Dar G, Peleg S, Steinberg N, Alperovitch-Najenson D, Salame K, et al. Lumbar facet anatomy changes in spondylolysis: a comparative skeletal study. Eur Spine J. 2007;16(7):993-9.
9. Tischer T, Aktas T, Milz S, Putz RV. Detailed pathological changes of human lumbar facet joints L1–L5 in elderly individuals. Eur Spine J. 2005;15(3):308-15.
10. Chaput C, Padon D, Rush J, Lenehan E, Rahm M. The significance of increased fluid signal on magnetic resonance imaging in lumbar facets in relationship to degenerative spondylolisthesis. Spine (Phila Pa 1976). 2007;32(17):1883-7.
11. Igarashi A, Kikuchi S, Konno S, Olmarker K. Inflammatory cytokines released from the facet joint tissue in degenerative lumbar spinal disorders. Spine (Phila Pa 1976). 2004;29(19):2091-5.
12. Friedrich KM, Nemec S, Peloschek P, Pinker K, Weber M, Trattnig S. The prevalence of lumbar facet joint edema in patients with low back pain. Skeletal Radiol. 2007;36(8):755-60.
13. Cohen SP, Raja SN. Pathogenesis, diagnosis, and treatment of lumbar zygapophysial (facet) joint pain. Anesthesiology. 2007;106(3):591-614.
14. Misaggi B, Gallazzi M, Colombo M, Ferraro M. Articular facets syndrome: diagnostic grading and treatment options. Eur Spine J. 2009;18(Suppl 1):49-51.
15. Manchikanti L, Pampati V, Fellows B, Bakhit CE. Prevalence of lumbar facet joint pain in chronic low back pain. Pain Physician. 1999;2(3):59-64.
16. Manchikanti L, Pampati V, Fellows B, Baha AG. The inability of the clinical picture to characterize pain from facet joints. Pain Physician. 2000;3(2):158-66.
17. Lau P, Mercer S, Govind J, Bogduk N. The surgical anatomy of lumbar medial branch neurotomy (facet denervation). Pain Med. 2004;5(3):289-98.
18. Datta S, Lee M, Falco FJ, Bryce DA, Hayek SM. Systematic assessment of diagnostic accuracy and therapeutic utility of lumbar facet joint interventions. Pain Physician. 2009;12(2):437-60.
19. Pneumaticos SG, Chatziioannou SN, Hipp JA, Moore WH, Esses SI. Low Back Pain: Prediction of Short-term Outcome of Facet Joint Injection with Bone Scintigraphy 1. Radiology. 2006;238(2):693-8.
20. Makki D, Khazim R, Zaidan AA, Ravi K, Toma T. Single photon emission computerized tomography (SPECT) scan-positive facet joints and other spinal structures in a hospital-wide population with spinal pain. Spine J. 2010;10(1):58-62.
21. Gonzalez CA. Síndrome facetario lumbar. Nuevo signo de diagnóstico clínico. Rehabilitación. 2004;38(4):168-74.
22. Masharawi Y, Rothschild B, Dar G, Pelog S, Robinson D, Been E, et al. Facet orientation in the thoracolumbar spine: three-dimensional anatomic and biomechanical analysis. Spine (Phila Pa 1976). 2004;29(16):1755-63.
23. Masharawi Y, Rothschild B, Salame K, Dar G, Peleg S, Hershkovitz I. Facet tropism and interfacet shape in the thoracolumbar vertebrae: characterization and biomechanical interpretation. Spine (Phila Pa 1976). 2005;30(11):E281-92.
24. Pal GP, Routal RV. Mechanism of change in the orientation of the articular process of the zygapophyseal joint at the thoracolumbar junction. J Anat. 1999;195(Pt 2):199-209.
25. Devereaux MW. Low back pain. Prim Care. 2004;31(1):33-51.

AVALIAÇÃO DOS RESULTADOS DA FIXAÇÃO PÉLVICA EM LONGAS INSTRUMENTAÇÕES LOMBOSSACRAS EM PACIENTES IDOSOS

EVALUATION OF THE RESULTS OF PELVIC FIXATION IN LONG LUMBOSACRAL INSTRUMENTATIONS IN ELDERLY PATIENTS

EVALUACIÓN DE LOS RESULTADOS DE LA FIJACIÓN PÉLVICA EN INSTRUMENTACIONES LUMBOSACRAS LARGAS EN PACIENTES MAYORES

Marcos Calixto Acchar[1,2], Leonardo Fonseca Rodrigues[2], Carlos Alexandre Botelho do Amaral[3], Sergio Gurgel Fernandes[1,2], Flavio Cavallari[2]

1. Universidade Federal do Rio de Janeiro/HUCFF, Rio de Janeiro, RJ, Brasil.
2. Hospital São Vicente de Paulo, Rio de Janeiro, RJ, Brasil.
3. Hospital Santa Teresa, Petrópolis, RJ, Brasil.

RESUMO

Objetivo: Avaliar os resultados iniciais e as possíveis complicações da combinação da fixação pélvica através dos parafusos nos ilíacos nas instrumentações longas da coluna lombar em pacientes idosos. Métodos: Análise de 38 pacientes, submetidos a artrodese da coluna lombar com instrumentação maior que três níveis, incluímos o nível L5-S1 e estendemos a fixação ao ilíaco. Avaliação radiológica da instrumentação, através de radiografia da coluna lombar e da bacia, e tomografia computadorizada, pesquisando-se presença de fusão radiológica. Avaliação clínica através de questionário sobre dor glútea, incluindo o escore visual analógico de dor (VAS). Foram pesquisadas complicações relacionadas a instrumentação pélvica. Resultados: Todos os pacientes possuíam fusão radiológica na transição lombossacra. Foi encontrado halo ao redor do parafuso ilíaco nos exames de imagem de 31% dos pacientes, porém sem sintomas relacionados. O questionário sobre dor glútea identificou que 15% dos pacientes possuíam alguma dor glútea de baixa intensidade (VAS 1 a 2) e sem necessidade ou interesse de retirar os parafusos. Houve infecção em sitio cirúrgico em 2% dos casos, hematoma em região glútea em 5% e fratura do corpo vertebral no nível mais cranialmente instrumentado em 7% dos casos. Conclusão: A fixação pélvica, através de parafusos ilíacos, mostrou-se eficaz na proteção dos parafusos de S1 em instrumentações longas, que incluam o nível L5-S1 em pacientes idosos, permitindo a fusão óssea radiológica. Os resultados gerais de dor foram satisfatórios com base em um questionário sobre dor glútea. Não há sinais de sobrecarga ou degeneração das articulações sacro-ilíacas nos primeiros anos após a cirurgia. ***Nível de Evidência IV; Estudo terapêutico - série de casos.***

Descritores: Artrodese; Ilio; Avaliação de resultados; Região lombossacral

ABSTRACT

Objective: Evaluate the initial results and the possible complications of the combination of pelvic fixation using iliac screws in long instrumentations of the lumbar spine in elderly patients. Methods: An analysis of 38 patients who underwent lumbar spine arthrodesis instrumentation with more than 3 levels, in which we included level L5-S1 and extended the fixation to the iliac crest. Radiological assessment of instrumentation through X-ray of the lumbar spine and pelvis, and computed tomography, to investigate the presence of radiological fusion. Clinical evaluation through a questionnaire of buttock pain including the visual analogue pain score (VAS). Complications related to pelvic instrumentation were investigated. Results: All patients had radiological fusion in the lumbosacral transition. A halo was found around the iliac screw on imaging studies in 31% of patients, but without related symptoms. The questionnaire of buttock pain found that 15% of patients had some low intensity buttock pain (VAS 1-2) and no need to or interest in removing the screws. There was infection at the surgical site in 2% of cases, hematoma in the buttocks in 5%, and vertebral body fracture in the cranial level instrumented in 7% of cases. Conclusions: Pelvic fixation through the iliac screws proved to be effective in protecting the S1 screws in long instrumentations including the L5-S1 level in elderly patients, allowing the radiological bone fusion. The overall results for pain were satisfactory, based on a questionnaire of buttock pain. There are no signs of overload or degeneration of the sacroiliac joints in the early years after surgery. ***Level of Evidence IV; Case series - therapeutic study.***

Keywords: *Arthrodesis; Ilium; Outcome assessment; Lumbosacral region.*

RESUMEN

Objetivo: Evaluar los resultados iniciales y las posibles complicaciones de la combinación de la fijación pélvica con tornillos en los ilíacos en las instrumentaciones largas de la columna lumbar en pacientes ancianos. Métodos: Análisis de 38 pacientes sometidos a la artrodesis de la columna lumbar con instrumentación de más que tres niveles cuando se incluyó L5-S1 y se extendió la fijación al ilíaco. Evaluación radiológica de la instrumentación de la columna lumbar y cadera y tomografía computarizada para investigar la presencia de fusión radiológica. Evaluación clínica con cuestionario sobre dolor glúteo, incluyendo la Escala Visual Analógica (EVA). Se han investigado las complicaciones relacionados con la instrumentación pélvica. Resultados: Todos los pacientes tenían fusión radiológica en la transición lumbosacra. Se encontró halo radiológico alrededor del tornillo ilíaco en los estudios de imagen del 31% de los pacientes, pero sin síntomas

Trabalho realizado no Hospital São Vicente de Paulo, Rio de Janeiro, RJ, Brasil.
Correspondência: Marcos Calixto Acchar. Avenida das Américas, 4666, Barra Shopping, 3º piso, sala 304, Barra da Tijuca, Rio de Janeiro, RJ, Brasil. 22640-102. drmarcoscalixto@gmail.com

CC BY

http://dx.doi.org/10.1590/S1808-185120181704162857

Received on 04/21/2016 accepted on 11/21/2017

relacionados. El cuestionario *sobre el dolor glúteo identificó que el 15% de los pacientes tenían algún dolor de baja intensidad (EVA 1-2) y no había necesidad o interés en retirar los tornillos. Se produjo una infección en el sitio quirúrgico en 2% de los casos, hematoma en la región glútea en un 5% y fractura del cuerpo vertebral en el nivel más craneal de instrumentación en el 7% de los casos. Conclusiones: La fijación de la pelvis a través de tornillos en ilíacos se mostró eficaz en la protección de los tornillos de S1 en instrumentaciones largas que incluyan el nivel L5-S1 en pacientes ancianos, permitiendo la fusión ósea radiológica. Los resultados generales del dolor fueron satisfactorios sobre la base de un cuestionario sobre el dolor glúteo. No hay signos de sobrecarga o degeneración de las articulaciones sacroilíacas en los primeros años después de la cirugía.* ***Nivel de Evidencia IV; Estudio terapéutico – Serie de casos.***

Descriptores: Artrodesis; Ilion; Evaluación de resultados; Región lumbosacra.

INTRODUÇÃO

O número de cirurgias de coluna para o tratamento de deformidades e patologias degenerativas em pacientes idosos tem aumentado com o envelhecimento da população acompanhado pelo avanço nas técnicas cirúrgicas. A preocupação com as complicações também é crescente principalmente quando se necessita de instrumentações longas que incluam L5-S1 em paciente idosos, devido a osteoporose e às forças biomecânicas que atuam na transição lombo-sacra.[1,-4]

Trabalhos mostraram altos índices de pseudo-artrose em L5-S1 e complicações com o parafuso de S1 em instrumentações de múltiplos níveis terminando caudalmente em S1.[1,2,5,6] Existe uma preocupação também sobre a degeneração da articulação sacro-ilíaca após artrodeses longas incluindo a coluna lombar.[7-10]

Uma possível solução para estes problemas foi a extensão da fixação até a bacia, que pode ser realizada através de várias técnicas. Isso permite uma proteção aos parafusos de S1, reduzindo as potenciais complicações relatadas no nível L5-S1.[9,11-13]

Dentre as formas de fixação, o uso de parafusos nos ilíacos apresenta a vantagem de incluir uma fixação com vantagens biomecânicas devido ao comprimento do parafuso, ao seu posicionamento divergente, mantendo os parafusos sacrais e conectando os parafusos ilíacos à mesma haste.[2,5,14]

Porém, a fixação lombo-pélvica tem seus questionamentos devido principalmente a complicações relacionadas a colocação dos parafusos, a sua proeminência e a necessidade de retirada.[13,15,16]

O objetivo do trabalho foi avaliar nossos resultados iniciais e as possíveis complicações da combinação da fixação pélvica através dos parafusos nos ilíacos nas instrumentações longas da coluna lombar em pacientes idosos.

MÉTODOS

Neste estudo foram incluídos 38 pacientes que foram submetidos a procedimento cirúrgico para artrodese em coluna lombar com abordagem de mais de três níveis, todos tendo incluído o nível L5-S1 e fixação pélvica com parafusos nos ilíacos. (Tabela 1) As cirurgias foram realizadas no período de 2011 a 2015 pelo mesmo grupo formado por quatro cirurgiões. Foram 12 homens e 26 mulheres, com idade média de 75 anos (variando de 65 a 84 anos). Dentre as indicações para a artrodese multi-segmentar tivemos: acentuada escoliose degenerativa com progressão clínica e radiológica, estenose do canal vertebral, instabilidade multi-segmentar, doença do nível adjacente ou pseudo-artrose após cirurgia prévia. (Tabela 2) O período de seguimento médio foi de 28 meses (variando de 13 a 51 meses). Por se tratar de estudo de avaliação retrospectiva, não foi submetido a Comitê de Ética e não houve assinatura de termo de consentimento livre e esclarecido.

Tabela 1. Níveis de instrumentação dos pacientes no estudo.

Extensão da Fixação	Número de casos
T4-S1 + ilíacos	2
T10-S1 + ilíacos	5
T11-S1 + ilíacos	2
T12-S1 + ilíacos	10
L1-S1 + ilíacos	2
L2-S1 + ilíacos	17

Todos estes pacientes foram submetidos a artrodese póstero-lateral com instrumentação através de parafusos pediculares poli-axiais na coluna lombar. Não foram utilizados espaçadores inter-somáticos em nenhum dos pacientes incluídos no estudo. Foi utilizado enxerto autólogo em todos os casos e não foi feito uso de BMP.

Para a colocação dos parafusos nos ilíacos foi realizada uma dissecção distal e lateral até o ilíaco pela mesma abordagem mediana a coluna lombo-sacra, buscando a espinha ilíaca póstero-superior (EIPS). O ponto de entrada para o parafuso ilíaco é 1 cm caudal à saliência inferior palpada da EIPS e 1 cm abaixo da crista superficial do EIPS. (Figura 1) Antes da realização do trajeto, com uma pinça goiva retirava-se uma pequena quantidade de osso cortical do leito onde ficaria a cabeça parafuso, o que permite uma melhor acomodação do parafuso. O explorador de pedículo é então colocado no ponto de entrada e direcionado para a espinha ilíaca ântero-inferior. O explorador de pedículo é gradualmente avançado para atingir o osso alvo logo acima da incisura isquiática (IS), evitando a entrada na IS, o que poderia causar lesão aos vasos glúteos superiores e nervo ciático. (Figura 2) Na experiência dos autores, a palpação digital do trocanter maior ipsilateral funciona como um bom parâmetro para angulação crânio-caudal do explorador de pedículo e utiliza-se a inclinação da tábua externa do ilíaco para avaliação da divergência necessária para confecção do trajeto. Após a realização do trajeto onde seria inserido o parafuso, um palpador de pedículo foi usado para conferência das paredes do túnel ósseo feito no ilíaco. O comprimento do parafuso é medido com o explorador de pedículo milimetrado ou com o próprio palpador de pedículo. A fluoroscopia foi usada rotineiramente para certificar que não houve invasão da IS. Posteriormente, o parafuso ilíaco era inserido até que a cabeça do parafuso estivesse bem profunda na

Tabela 2. Patologia principal nos pacientes operados.

Indicação Cirúrgica	Número de casos
Escoliose degenerativa acentuada	5
Estenose do canal vertebral	18
Instabilidade multi-segmentar	5
Doença do nível adjacente	8
Pseudo-artrose após cirurgia prévia	2



Figura 1. Modelo de bacia mostrando ponto de entrada do parafuso na visão posterior.

EIPS para evitar que o paciente a sinta proeminente. Os parafusos foram conectados à haste longitudinal diretamente ou por meio de conectores laterais fixadas às cabeças dos parafusos ilíacos, dependendo do seu alinhamento em relação aos demais parafusos pediculares. Geralmente, o uso de conector lateral se fazia necessário. O diâmetro dos parafusos dos ilíacos foi de 6,0 a 7,5 milímetros (mm) e o comprimento variou de 60 a 80 mm. Já os parafusos de S1, apresentaram diâmetro de 6 a 6,5 mm e comprimento de 35 a 45 mm, buscando-se sempre uma fixação bi-cortical.

Os pacientes eram rotineiramente encaminhados para fisioterapia e mobilizados no dia 1 de pós-operatório, sendo colocados de pé e andando ao lado do leito. O protocolo padrão incluía deambulação precoce logo após a saída da unidade intensiva. Não foram utilizadas órteses no pós-operatório destes pacientes.

Para avaliação radiológica foram utilizadas radiografias em AP e perfil da coluna lombar e AP da bacia, além de tomografia computadorizada sempre que se suspeitava de alguma alteração na radiografia. (Figuras 3 e 4) A avaliação da fusão foi através do critério citado por Kuklo et al.[7]

Avaliou-se a presença de dor glútea, como possível complicação descrita relacionada a colocação de parafusos nos ilíacos, através de perguntas sobre dor / desconforto glúteo, quantificação da dor através de escore (VAS 0-10) e questionamento sobre proeminência de parafusos e necessidade de retirada. (Figura 5)

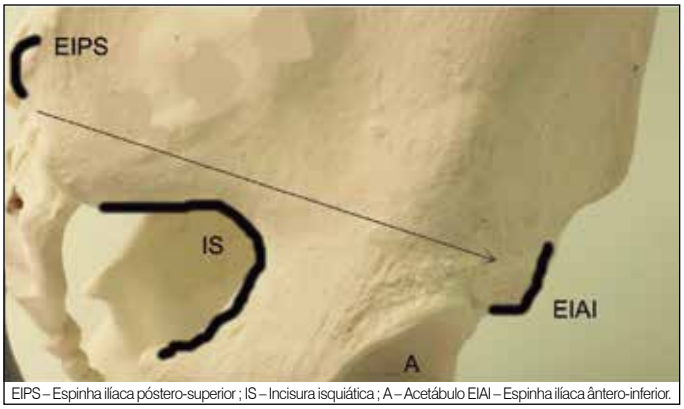

EIPS – Espinha ilíaca póstero-superior ; IS – Incisura isquiática ; A – Acetábulo EIAI – Espinha ilíaca ântero-inferior.

Figure 2. Modelo de bacia mostrando trajeto do parafuso (seta longa) na visão lateral.



Figura 3. Pos operatório de instrumentação longa com fixacao ilíaca. Radiografia em perfil.



Figura 4. Pos operatório de instrumentação longa com fixacao ilíaca. Radiografia em AP Parafusos ilíacos conectados diretamente às hastes.

1. Você tem dor na região glútea?
( ) Sim ( ) Não
2. Em uma escala de 0 a 10, sendo 0 nenhuma dor e 10 muita dor, indique o grau da dor que você sente regularmente na região glútea. _____.
3. Você sente os parafusos proeminentes em sua região glútea?
( ) Sim ( ) Não
4. Se você sente, isto lhe incomoda?
( ) Sim ( ) Não
5. Você gostaria de ter estes parafusos removidos devido a dor glútea?
( ) Sim ( ) Não

Figura 5. Questionário sobre dor glútea.

Também foram pesquisadas no estudo possíveis complicações relacionadas ao procedimento cirúrgico, como: déficit neurológico, infecção pós operatória, hematoma no sitio cirúrgico, afrouxamento, soltura ou quebra de parafusos e hastes além da presença de halo ao redor dos parafusos ilíacos.

RESULTADOS

Não identificamos sinais de falha na instrumentação sacral em nenhum destes pacientes (halo ao redor do parafuso, soltura ou quebra da haste ou do parafuso e fratura do sacro). Também não houve quebra ou soltura nos parafusos de fixação ilíaca. Foi encontrado halo ao redor do parafuso ilíaco menor do que 2mm em 31% (12/38) dos casos, porém sem sintomas relacionados. Não houve casos de pseudo-artrose em L5-S1 e ressalta-se que 5% (2/38) dos pacientes incluídos no trabalho possuíam pseudo-artrose sintomática prévia em L5-S1 e melhoraram após fixação pélvica e revisão da artrodese. Ainda na avaliação radiológica, não foram encontrados sinais de degeneração da articulação sacro-ilíaca durante nosso tempo de seguimento. (Figura 6)

A dor glútea não foi um sintoma predominante no seguimento dos pacientes. Foi identificada dor residual de baixa intensidade (VAS 1 a 2) em 15% (6 /38) dos pacientes. Nenhum dos que tinham algum desconforto residual possuía halo ao redor do parafusos ilíacos. Nenhum dos pacientes queixou-se de proeminência cutânea, nem demostrou interesse em retirada dos parafusos dos ilíacos.

Houve infecção profunda de ferida cirúrgica em 2% (1/38) dos casos, que foi resolvida com desbridamento cirúrgico e antibioticoterapia venosa, não sendo necessária retirada dos implantes. Cinco por cento (2/38) dos pacientes tiveram hematoma em região glútea



Figura 6. Pós operatório - Instrumentação longa com parafusos ilíacos conectados às hastes através de conectores laterais. Massa óssea evidenciando fusão póstero-lateral.

que resolveram espontaneamente em dois a três semanas e 7% (3/38) dos pacientes necessitaram de outro procedimento cirúrgico para tratamento de fratura da vértebra mais cranialmente instrumentada, fato ocorrido com mais de 3 meses da cirurgia. Todos tinham osteoporose acentuada e idade maior que 75 anos e foram tratados com extensão cranial da instrumentação. Não houve nenhum caso de complicação neurológica nos pacientes do estudo. (Tabela 3)

DISCUSSÃO

Instrumentações longas na coluna lombar são por vezes necessárias para o tratamento de deformidades e patologias degenerativas em coluna lombar. As taxas de pseudo-artrose são altas principalmente quando se refere ao nível L5-S1 e aumentam quanto maior o número de níveis instrumentados. Em estudos prévios Kornblatt et al. relatam taxas de 3,5 a 10% de pseudo-artrose em cirurgias de um nível (L5-S1) , 15-20% em dois níveis (L4-S1) , 25-33% em três níveis (L3-S1). Olgivie e Schendel relataram taxas de pseudo-artrose de até 72% em instrumentações longas até o sacro para o tratamento de escoliose.[1,2]

A transição lombo-sacra tem uma demanda mecânica alta e a fixação do sacro com parafusos pediculares em S1 tem apresentado altos índices de falha quando associada a instrumentações longas. É importante notar que os pedículos sacrais tipicamente têm um diâmetro grande e estão preenchidos com osso esponjoso, e esta característica anatômica podem limitar a capacidade do cirurgião para conseguir uma boa fixação do parafuso de S1. A colocação de parafusos bi-corticais em S1 e o uso de espaçadores inter-somáticos parecem reduzir o índice de complicações, mas estes ainda permanecem altos, principalmente nos pacientes mais idosos, devido à maior incidência de osteoporose.[2-4,6]

Por causa das altas taxas de complicações que têm sido relatadas, sistemas de instrumentação da coluna e técnicas cirúrgicas têm se desenvolvido rapidamente nas últimas duas décadas.[1,2]

McCord et al testaram 10 diferentes construções lombo-sacrais em um modelo de bezerro e identificaram que o máximo momento de falha foi significativamente maior para os modelos que estendiam a fixação até o ilíaco.[3]

Tabela 3. Complicações nos pacientes do estudo.

Dor glútea	(15%) 6/38
Halo < 2mm ao redor dos parafusos ilíacos	(31%) 15/38
Quebra ou soltura de implantes	Nenhum
Infecção	(2%) 1/38
Hematoma	(5%) 2/38
Déficit neurológico.	Nenhum
Fratura de vértebra	(7%) 3/38

A fixação com parafuso no ilíaco é um avanço após o desenvolvimento da técnica de Luque-Galveston, visto que reduz o trabalho de modelagem para adaptação da haste durante o ato cirúrgico e permite o uso de parafusos sacrais, conectando os parafusos ilíacos através de conectores laterais a mesma haste.[5,14]

Kuklo et al. relataram uma taxa de fusão de 95,1 % em uma grande série de 81 pacientes com uma longa fusão ao sacro incluindo fixação nos ilíacos.[7] Tsuchiya et al relataram uma taxa de fusão de 92,5% com cinco anos de seguimento mínimo.[17] Em nossa série, a fusão radiográfica póstero-lateral através da junção lombo-sacra foi obtida em todos os 38 pacientes com instrumentação longa até os ilíacos, sendo que dois desses pacientes haviam passado por cirurgia da coluna lombar anteriormente e possuíam pseudo-artrose sintomática. Embora o número de pacientes incluídos em nosso estudo seja menor, a taxa de fusão foi melhor do que esperávamos.

A colocação de parafusos ilíacos é um procedimento que potencialmente aumenta a morbidade cirúrgica, já que a técnica requer maior exposição do sítio cirúrgico, porém as complicações não foram tantas como se poderia esperar. Em nossa série não tivemos nenhum caso de hemorragia maciça ou qualquer dano acidental a grandes vasos sanguíneos. Houve dois casos de hematoma em glúteos no pós-operatório atribuídos ao descolamento parcial da musculatura glútea para colocação dos parafusos ilíacos. A taxa de infecção associada isoladamente com a fixação ilíaca é difícil determinar a partir da literatura, porque a fixação ilíaca é realizada em conjunto com outros procedimentos. No entanto, em um estudo de seguimento de dois anos dos pacientes tratados com fixação ilíaca, Kuklo et al. relataram uma taxa de infecção de 4% (3 de 81 pacientes).[1] Esses autores também observaram soltura de parafuso ilíaco em três pacientes que haviam sido operados por espondilolistese, no entanto, não houve pseudoartrose nestes casos. Em nossa série, um paciente teve uma infecção da ferida profunda que foi tratado com sucesso com desbridamento cirúrgico e antibioticoterapia intravenosa. Três pacientes tiveram fratura da vértebra mais cranialmente instrumentada após três meses de cirurgia, porém esta não foi uma complicação isoladamente relacionada à instrumentação ilíaca sendo descrita em pacientes idosos devido a osteoporose. Ambas foram solucionadas com a extensão cranial da instrumentação.

Outras complicações associadas à fixação de parafusos ilíacos incluem o desenvolvimento de halos (ou o "sinal limpa pára-brisas"), lesão de estruturas na incisura isquiática, violação acetabular, e prominência dos parafusos. Halos em torno dos parafusos ilíacos têm sido relatados com bastante frequência, mas eles parecem não ter efeito sobre a desfecho final de uma sólida fusão lombo-sacra). Na verdade, halos em torno dos parafusos ilíacos são apenas um achado radiográfico indicando micro-movimentos ao redor do parafuso ilíaco, devido a pequena mobilidade existente nas articulações sacro-ilíacas que não foram fusionadas.[7,10,17] Nesta série, observamos a ocorrência de halo < 2 mm na em torno dos parafusos ilíacos nos exames de imagem de 12 dos 38 pacientes que tiveram fusões radiográficas através da junção lombossacral. Nestes casos, a fixação ilíaca foi utilizado como um adjuvante estrutural temporário até fusão lombo-sacra se desenvolver. Essa não foi uma causa de dor residual, visto que nenhum dos pacientes que possuíam halo < 2 mm nos parafusos ilíacos queixavam-se de dor glútea. A lesão de estruturas na incisura isquiática (principalmente a artéria glútea superior e do nervo ciático) durante a colocação do parafuso ilíaca e hastes é rara, e não foram relatadas em grandes séries. Em nossa série, também não houve nenhum caso. O risco de violar o acetábulo ou a incisura isquiática pode ser minimizado direcionando os parafusos para a espinha ilíaca ântero-inferior e com o controle radiológico per-operatório. A proeminência de parafusos é uma preocupação importante, especialmente em pacientes de baixo peso. Em uma série de 36 pacientes com a fixação de parafusos nos ilíacos, foi necessária a remoção do parafuso em oito casos.

Em nossa série, nenhum paciente queixou-se de proeminência dos parafusos ou solicitou a remoção do mesmo. Tumialan et al. informou que eles poderiam evitar essa proeminência na maioria dos casos por enterrar as cabeças dos parafusos na EIPS.[18] Atribuímos a ausência de queixa de proeminência do parafusos em nosso estudo devido ao cuidado na técnica com o preparo da crista ilíaca, retirando osso do sitio onde ficaria a cabeça do parafuso, o enterramento da cabeça na EIPS e ao fato de não termos crianças no estudo, grupo este que costuma ser mais sintomático devido à menor estrutura corporal.

A avaliação de dor em região glútea através do escore de dor (VAS) também foi satisfatória. Não há uma forma perfeita de isolar a avaliação da dor na articulação sacro-ilíaca clinicamente. Tentamos avaliar clinicamente pelo VAS e radiologicamente pela radiografia em AP da bacia (Ferguson). Dos pacientes do estudo, seis tinham dor ou desconforto em região glútea quantificados em VAS de um ou dois, valores estes considerados baixos e em número bastante reduzido após mais de um ano de cirurgia. Em paralelo, na radiografia não foram identificadas alterações radiológicas que apontem para degeneração das articulações sacro-ilíacas no período de seguimento destes pacientes. Porém, sabemos que um a quatro anos pode ser ainda um período curto para esta avaliação.

CONCLUSÕES

A fixação pélvica através do parafusos ilíacos é uma técnica segura, que mostrou-se eficaz na proteção dos parafusos de S1 em instrumentações longas da coluna que incluam o nível L5-S1 em pacientes idosos, permitindo a fusão óssea lombo-sacra. Os resultados gerais de dor foram satisfatórios com base em um questionário sobre dor glútea. Não há sinais de sobrecarga ou degeneração das articulações sacro-ilíacas nos primeiros anos após a cirurgia. Os resultados são encorajadores, o que nos leva a continuar utilizando esta técnica em pacientes adequadamente selecionados.

Todos os autores declaram não haver nenhum potencial conflito de interesses referente a este artigo.

CONTRIBUIÇÃO DOS AUTORES: Cada autor contribuiu individual e significativamente para o desenvolvimento do manuscrito. MCA (0000-0003-1151-734X)* foi o principal contribuinte na elaboração do manuscrito. MCA, LFR(0000-0002-3583-6452)*, CABA(0000-0003-4865-2828)*, SGF (0000-0003-2068-8634)* e FC (0000-0002-2581-5316)* realizaram cirurgias, seguiram os pacientes e reuniram dados clínicos. MCA e LFR realizaram pesquisa bibliográfica. FC, SGF e CAB A revisaram o manuscrito e contribuiram para o conceito intelectual do estudo. *ORCID (*Open Researcher and Contributor ID*).

REFERÊNCIAS

1. Kornblatt MD, Casey MP, Jacobs RR. Internal Fixation of the Lumbosacral spine fusion. A biomechanical and clinical study. Clin Orthop Relat Res. 1986;(203):141-50.
2. Ogilvie JW, Shendel M. Comparison of lumbosacral fixation devices. Clin Orthop Relat Res. 1986;(203):120-5.
3. McCord DH, Cuningham BW, Shono Y, Meyers JJ, McAfee PC. Biomechanical analysis of lumbosacral fixation. Spine (Phila Pa 1976). 1992;17(8 Suppl):S235-43.
4. Lebwohl NH, Cunningham BW, Dmitriev A, Shimamoto N, Gooch L, Devlin V, et al. Biomechanical comparison of lumbosacral fixation techniques in a calf spine model. Spine (Phila Pa1976). 2002;27(21):2312-20.
5. Emami A, Deviren V, Berven S, Smith JA, Hu SS, Bradford DS. Outcome and complications of long fusions to the sacrum in adult spine deformity: Luque-Galveston, combined iliac and sacral screws, and sacral fixation. Spine (Phila Pa 1976). 2002;27(7):776-86.
6. Kim YJ, Bridwell KH, Lenke LG, Cho KJ, Edwards CC 2and, Rinella AS. Psudoarthrosis in adult spinal deformity following multisegmental instrumentation and arthrodesis. J Bone Joint Surg Am. 2006;88(4):721-8.
7. Kuklo TR, Bridwell KH, Lewis SJ, Baldus C, Blanke K, Iffrig T, et al. Minimum 2-year analysis of sacropelvic fixation and L5-S1 fusion using S1 iliac screws. Spine (Phila Pa 1976). 2001;26(18):1976-83.
8. **Finger T, Bayerl S, Onken J, Czabanka M, Woitzik J, Vajkoczy P. Sacropelvic Fixation versus fusion to the sacrum for spondylodesis in multilevel degenerative spine disease. Eur Spine J. 2014;23(5):1013-20.**
9. Olgilvie JW, Transfeldt EE, Wood KB. Overview of fixation to the sacrum and pelvis in spinal surgery. In: Margulies JY, Floman Y, Farcy JPC, Neuwirth MG, editors. Lumbosacral and Spinopelvic Fixation. 1st ed. Philadelphia: Lippincott-Raven; 1996. p.191-8.
10. Hyun SJ, Rhim SC, Kim YJ, Kim YB. A Mid-term follow-up result of spinopelvic fixation using iliac screws for lumbosacral fusion. J Korean Neurosurg Soc. 2010;48(4):347-53.
11. Kostuik JP. Spinopelvic fixation. Neurol India. 2005;53(4):483-8.
12. Moshifar A, Rand FF, Sponseller PD, Parazin SJ, Khanna AJ, Kebaish KM. Pelvic fixation in spine surgery. Historical overview, indications, biomechanical relevance and current techniques. J Bone Joint Surg Am. 2005;87(Suppl2):89-106.
13. Kebaish KM. Sacropelvic fixation: techniques and complications. Spine (Phila Pa 1976). 2010;35(25):2245-51.
14. Peelle MW, Lenke LG, Bridwell KH, Sides B. Comparison of pelvic fixation techniques in neuromuscular spinal deformity correction: Galveston rod versus iliac and lumbosacral screws. Spine (Phila Pa 1976). 2006;31:2392-8.
15. **Guler UO, Cetin E, Yaman O, Pellise F, Casademut AV, Sabat MD, et al. Sacropelvic fixation in adult spinal deformity (ASD); a very high rate of mechanical failure. Eur Spine J. 2015;24(5):1085-91.**
16. O'Shaughnessy BA, Lenke LG, Bridwell KH, Cho W, Zebala LP, Chang MS, et al. Should symptomatic iliac Screws be electively removed in adult spinal deformity patients fused to the sacrum? Spine (Phila Pa 1976). 2012;37(13):1175-81.
17. Tsuchiya K, Bridwell KH, Kuklo TR, Lenke LG, Baldus C. Minimum 5-Year Analysis of L5-S1 fusion using sacropelvic fixation (bilateral S1 and iliac screws) for spinal deformity. Spine (Phila Pa 1976). 2006;31(3):303-8.
18. Tumialán LM, Mummaneni PV. Long-segment spinal fixation using pelvic screws. Neurosurgery. 2008;63(3 Suppl):183-90.

ESTUDO TOMOGRÁFICO DA TÉCNICA DO PARAFUSO DE S2-ALAR-ILÍACO EM MULHERES BRASILEIRAS

TOMOGRAPHIC STUDY OF THE S2-ALAR-ILIAC SCREW TECHNIQUE IN BRAZILIAN WOMEN

ESTUDIO TOMOGRÁFICO DE LA TÉCNICA DEL TORNILLO S2-ALAR-ILÍACO EN MUJERES BRASILEÑAS

Thiego Pedro Freitas Araújo,[1] João Paz Vaz de Souza,[2] Diego Ubrig Munhoz,[2] Mauro Costa Morais Tavares,[2] Raphael Martus Marcon,[1] Alexandre Fogaça Cristante,[1] Tarcísio Eloy Pessoa de Barros Filho,[1] Olavo Letaif Biraghi,[1]

1. Instituto de Ortopedia e Traumatologia do Hospital das Clínicas da Universidade de São Paulo, Faculdade de Medicina, Departamento de Coluna, São Paulo, SP, Brasil.
2. Instituto de Ortopedia e Traumatologia do Hospital das Clínicas da Universidade de São Paulo, Faculdade de Medicina, São Paulo, SP, Brasil.

RESUMO

Objetivos: A fixação lombossacra apresenta problemas na sua artrodese, devido principalmente à pseudoartrose. Os parafusos de ilíaco minimizam esse problema, contudo mostram problemas na ferida operatória. Já o parafuso de S2-Alar-Ilíaco (S2AI) apresenta menor índice dessas complicações. As diferenças anatômicas entre as populações e os sexos analisados na literatura justificam o estudo da técnica de parafuso de S2AI em mulheres brasileiras. Métodos: Foram analisadas 14 tomografias de mulheres adultas por quatro avaliadores. Resultados: O comprimento ósseo médio foi de 131,8 mm, maior diâmetro ósseo foi de 22,6 mm, o menor diâmetro ósseo de 22,6 mm. Conclusões: Os dados apresentados são compatíveis com a literatura e podem ajudar os cirurgiões de coluna na escolha do melhor implante e na técnica cirúrgica. ***Nível de Evidência I; Investigação de um exame para diagnóstico (investigação anatômica).***

Descritores: Doenças da coluna vertebral; Cirurgia; Fixação interna de fraturas.

ABSTRACT

Objective: Lumbosacral fixation presents problems in its arthrodesis, mainly due to pseudoarthrosis. Iliac screws minimize this problem, however, they show problems in the operative wound. The S2-Alar-iliac (S2AI) screw presents a lower rate of these complications. The anatomical differences between the populations and the sexes analyzed in the literature justify the study of the S2AI screw technique in Brazilian women. Methods: A total of 14 adult female CT scans were analyzed by 4 evaluators. Results: The mean bone length was 131.8 mm, the largest bone diameter was 22.6 mm, and the smallest bone diameter was 22.6 mm. Conclusions: The data presented are compatible with the literature and may assist spine surgeons in choosing the best implant and surgical technique. ***Level of Evidence I; Diagnostic Studies — Investigating a Diagnostic Test (anatomical investigation).***

Keywords: *Spinal diseases; Surgery; Fracture fixation, internal.*

RESUMEN

Objetivos: La fijación lumbosacra presenta problemas en la artrodesis, principalmente a causa de la pseudoartrosis. Los tornillos del ilíaco minimizan este problema, pero causan problemas en la herida quirúrgica. El tornillo S2-Alar-ilíaco (S2AI) muestra un menor índice de estas complicaciones. Las diferencias anatómicas entre las poblaciones y los sexos analizados en la literatura justifican el estudio de la técnica del tornillo S2AI en mujeres brasileñas. Métodos: Cuatro evaluadores analizaron 14 tomografías de mujeres adultas. Resultados: La longitud ósea media fue de 131,8 mm, el mayor diámetro fue de 22,6 mm, el menor diámetro óseo fue 22,6 mm. Conclusiones: Los datos presentados son compatibles con la literatura y pueden ayudar a los cirujanos de columna en la elección del mejor implante y técnica quirúrgica. ***Nivel de Evidencia I; Estudios de diagnósticos - Investigación de un examen para diagnóstico (investigación anatómica).***

Descriptores: *Enfermedades de la columna vertebral; Cirugía; Fijación interna de fracturas.*

INTRODUÇÃO

A região lombossacra é uma região anatômica sede de problemas na artrodese, frequentemente associado à não-união e a perda de fixação. Na história, várias possibilidades foram descritas para a fixação dessa região, como as hastes de Gavelston,[1] parafusos pediculares de S1, S2, S2-Alar e ilíacos.[2] Essa última fixação apesar de minimizar o problema da fixação apresenta motivos de preocupação quanto à ferida operatória e a proeminência dos parafusos.[3,4] Visando reduzir esses problemas e manter a qualidade a técnica da fixação, o parafuso de S2-Alar-ilíaco (S2AI) foi descrita.[5,6]

A descrição original da técnica foi feita na população americana pediátrica e adulta.[5,6] Há descrição também da população asiática, principalmente a chinesa, com 120 pacientes analisados na soma de dois estudos disponíveis.[7,8] Os estudos descrevem a população masculina e feminina na proporção de 50% cada, demonstrando pouca diferença entre os sexos.[7–9] Apesar desses dados, há na literatura informação suficiente que sugira diferença da anatomia pélvica entre os sexos e entre as populações.[10–13]

Levando-se em conta as diferenças da anatomia sacropélvica

Estudo realizado no Instituto de Ortopedia e Traumatologia do Hospital das Clínicas da Universidade de São Paulo – IOTHCFMUSP, São Paulo, SP, Brasil.
Correspondência: Thiego Pedro Freitas Araújo. Rua Dr. Ovídio Pires de Campos, 333, Cerqueira César, São Paulo, SP, Brasil.

http://dx.doi.org/10.1590/S1808-185120181704179196

Received on 04/26/2017 accepted on 06/01/2018

entre os sexos e as etnias, tornam-se relevantes mais estudos que descrevam a passagem do parafuso de S2AI em populações diferentes das descritas. Tendo em vista o exposto acima, este estudo tem o objetivo de demonstrar os parâmetros tomográficos de passagem do parafuso S2AI em uma população de mulheres brasileiras.

MÉTODOS

Após aprovação do comitê de ética e pesquisa, CEP – 1.726.509, foram analisadas retrospectivamente tomografias computadorizadas normais de pelve feitas eletivamente para investigação de patologias intra-abdominais. Todas as tomografias teriam que ter reconstrução nos cortes axial e sagital e coronal com possibilidade de reconstrução em três dimensões. Os aparelhos de tomografia utilizados eram helicoidais e multicanais. Os exames foram coletados de forma não consecutiva, de 25 pacientes entre 18 e 65 anos, escolhidas aleatoriamente do ano 2016. Do total dos 25 pacientes, 11 eram homens e foram excluídos do estudo. Nenhum dos pacientes selecionados apresentou deformidade óssea na coluna lombossacra e pelve.

Os exames foram analisados pelo Isite (Phillips)®, empresa de origem holandesa, por meio de reconstrução em três dimensões das tomografias computadorizadas por dois residentes de ortopedia e traumatologia, e dois residentes do 5º ano de cirurgia de coluna. Todas as medidas foram feitas bilateralmente. Foi realizada a média das medidas entre os analisadores.

Os dados foram padronizados da seguinte maneira: idade em anos; diâmetro, comprimento e largura medida em milímetros; ângulo medido em graus. A medição dos parâmetros do parafuso de S2AI foi realizada do seguinte modo:

- Comprimento: distância entre o ponto de inserção do parafuso de S2AI (entre S1 e S2, 2 mm lateral à crista sacral paramediana) até a espinha ilíaca ântero inferior; (Figura 1)
- Ângulo sagital: angulação da inclinação do parafuso S2AI no corte sagital da TC; (Figura 2)
- Ângulo axial: angulação da inclinação do parafuso S2AI no corte axial da TC; (Figura 3)
- Maior diâmetro: maior diâmetro entre as corticais externa e interna do ilíaco; (Figuras 4 e 5)
- Menor diâmetro: menor diâmetro entre as corticais externa e interna do ilíaco em sua região ístmica; (Figuras 4 e 5)
- Distância da pele: distância entre o ponto de inserção do parafuso de S2AI até a pele. (Figura 6)

RESULTADOS

A população do estudo consistiu em 14 pacientes mulheres com idade entre 28-65 anos (média de 48,7 anos). A Tabela 1 mostra a média das análises feitas pelos quatro avaliadores. O maior comprimento ósseo do trajeto do parafuso direito e esquerdo respectivamente foram 147,5 e 149,9 mm (média final de 131,8 mm). Já a média do maior diâmetro ósseo por onde passa o parafuso foi de 22,6 mm. A variação das médias do lado direito foi de 24,4-19,2 mm e do lado esquerdo é de 26,9-19,7 mm. A avaliação do menor

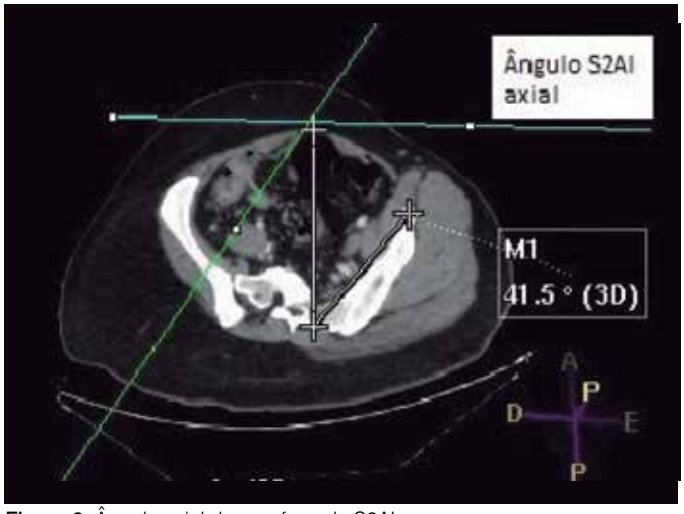

Figura 2. Ângulo axial do parafuso de S2AI.

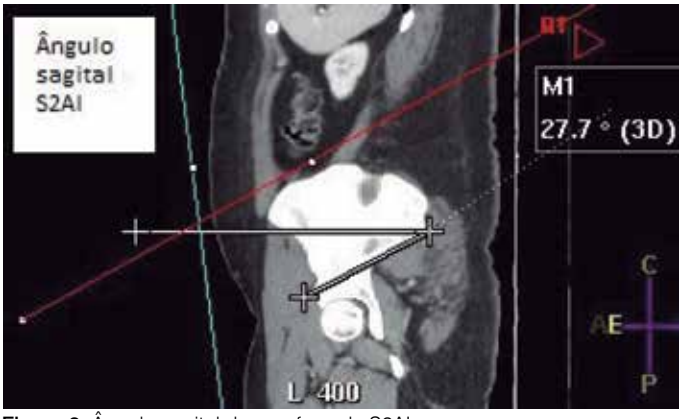

Figura 3. Ângulo sagital do parafuso de S2AI.

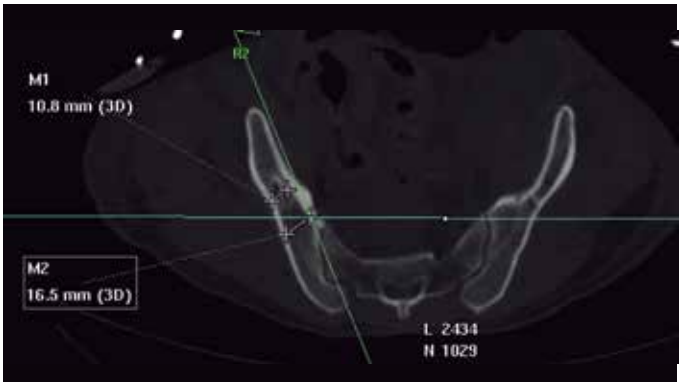

Figura 4. Maior e menor diâmetro do ilíaco.

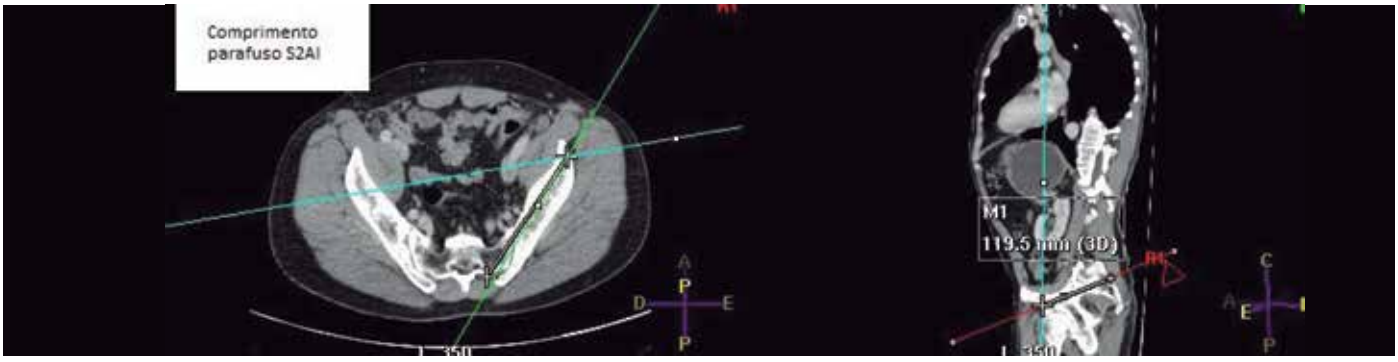

Figura 1. Comprimento do parafuso de S2AI.

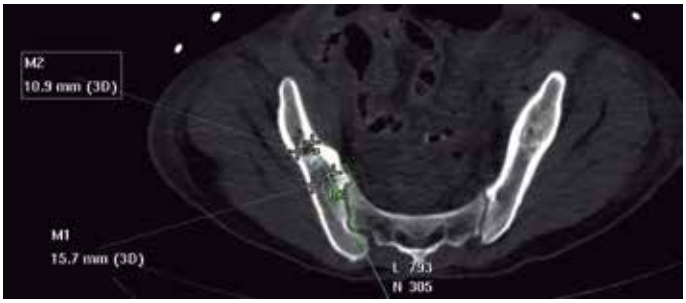

Figura 5. Maior e menor diâmetro do ilíaco do parafuso S2AI.

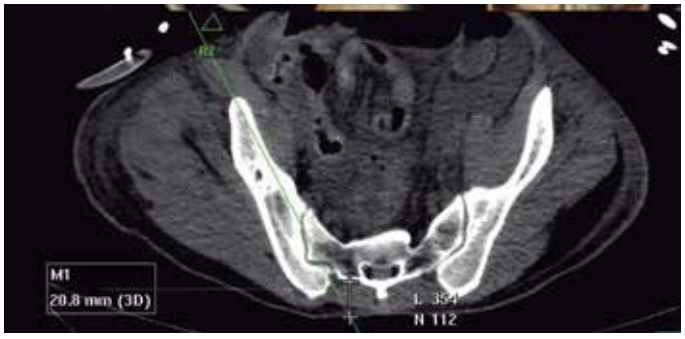

Figura 6. Distância do até a pele do parafuso S2AI.

diâmetro ósseo por onde passa o parafuso no ilíaco, mostrou que a média final foi de 17,6 mm.

A angulação média no plano axial para o parafuso direito foi de 34,7º, variando de 38,1 à 29,8 graus. Já do lado esquerdo, a angulação média foi de 32,3 graus, variando de 36,4 a 27,2 graus. A média final da angulação foi de 33,5 graus. A média final angulação no plano sagital foi de 31,5 graus, sendo que no lado direito foi de 30,3 graus e no esquerdo de 32,7 graus. A angulação máxima do lado direito foi de 37,9 graus e do lado esquerdo de 41,8 graus, já a angulação mínima foi de 25,2 graus e 27,3 respectivamente. A distância da pele teve uma média final de 59,9 mm, variando à media de 59,7 mm à direita e 60,1 mm à esquerda. (Tabela 1)

DISCUSSÃO

A técnica de fixação pélvica descrita por Kebaish[5] e Sponseller,[6] o S2AI, veio como alternativa para tentar solucionar os problemas das técnicas existentes. A fixação de L5-S1 apresenta alta taxa de pseudoartrose, sendo que Kim et al demonstrou taxa de 24% na correção da escoliose do adulto.[14] Uma técnica que minimizou esse problema foi a fixação dos ilíaco.[15] Contudo essa técnica não veio sem problemas. Uma das queixas apresentadas é a proeminência do parafuso, com taxa de retirada de 22% em um ano[3] e muito maior em cinco anos.[4] Outro problema da técnica é a necessidade de grande dissecção de partes moles, predispondo os pacientes à um índice maior de infecções e o alinhamento com as hastes. Na série de Kuklo et al[15] 4% dos pacientes apresentaram infecção de ferida operatória no período de dois anos.

Na população pediátrica, a técnica descrita por Sponseller[6] define como o ponto de entrada sendo aproximadamente 25mm caudal a placa terminal superior de S1 e 22mm lateral a linha média, angulado 40º lateralmente e caudalmente. Já seu contemporâneo que descreveu a mesma técnica[5] sendo 2 a 4 mm lateral e 4 a 8 mm distal ao forame sacral dorsal de S1. Apesar das descrições originais, vemos pequenas variações dentro da literatura médica mostrando o ponto de entrada, inclusive em trabalhos que os próprios autores da técnica participaram.[16,17] O nosso ponto de entrada foi entre da linha média entre S1 e S2 e 2 mm lateral ao forame, o que se assemelha bastante a técnica descrita por Kebaish, indo em direção à espinha ilíaca antero-inferior.[8] O objetivo desse método de mensuração foi facilitar durante o ato cirúrgico a passagem do parafuso, com parâmetros anatômicos de fácil localização, evitando assim o uso de radioscopia.

O estudo de Kwan et al,[8] que analisa o trajeto do parafuso de S2A1 na população asiática (chineses, malaios e indianos) demonstrou uma variação de 122,2 à 86,4 no trajeto do parafuso em mulheres. A angulação axial variou de 39,5 à 50,2 graus, a depender do maior ou menor trajeto do parafuso. Já outro estudo que descreve 30 mulheres chinesas chegou aos seguintes resultados: máximo diâmetro de 115,21 mm, angulação média sagital de 35 graus e no axial de 36 graus, além disso, o diâmetro máximo foi de 14,85 mm.[7] Outro estudo que mostra a população de adolescentes obteve resultados semelhantes aos estudos descritos,[9] como angulação média no plano axial de 39 graus e no sagital de 38º. No presente trabalho a média do maior comprimento do parafuso foi de 131,8 mm, maior diâmetro foi de 22,6 mm e a angulação média no axial e sagital respectivamente foram de 33,5 e 31,5 graus. Vemos que a diferença apresentada é milímetros, contudo ainda assim há diferença. Tal diferença pode ser explicada pelos objetos de estudo serem de raças diferentes, apresentando pequenas variações que pode justificar o resultado. Outra possibilidade é a diferença de tamanho entre as participantes dos estudos, contudo, como nem todos os estudos apresentam esses dados, não se pode indicar com mais certeza se realmente essa é uma das justificativas.

O presente estudo apresenta limitações que devem ser levadas em conta para a interpretação dos dados. O número limitado do pacientes analisados pode não representar de fato a população feminina brasileira, levando a dificuldade quanto à validação externa. O método de coleta de dados que não é uniforme entre todos os

Tabela 1. Média das medidas radiográficas para a técnica S2AI.

Paciente	Maior comprimento ósseo		Maior diâmetro ósseo		Menor diâmetro ósseo		Ângulo axial do parafuso		Ângulo sagital do parafuso		Distância da pele	
	D	E	D	E	D	E	D	E	D	E	D	E
1	136,5	136,7	21,5	24,7	16,6	18,5	36,3	32,5	30,9	29,7	49,9	50,6
2	130,5	126,5	24,0	24,2	20,7	20,7	33,4	32,8	26,5	29,4	83,1	81,9
3	133,7	131,2	22,9	22,4	19,0	18,8	32,4	29,5	26,7	27,3	63,9	61,5
4	130,2	128,4	19,2	19,7	15,8	13,3	29,8	28,3	25,2	28,0	27,9	29,8
5	115,0	113,3	23,4	23,6	18,0	18,1	36,7	32,7	31,8	35,8	33,1	36,9
6	135,4	136,3	21,4	21,7	17,4	16,9	32,4	35,8	32,8	33,2	75,2	81,2
7	147,5	149,9	24,4	26,9	19,1	20,9	36,7	27,2	37,9	41,8	74,0	64,8
8	144,3	146,6	23,1	26,0	16,8	20,2	31,9	28,7	30,2	33,9	74,1	66,8
9	130,1	130,6	22,0	23,0	18,5	18,8	35,6	34,1	29,4	30,3	79,6	80,5
10	124,0	127,2	20,7	21,8	17,1	16,6	35,1	32,3	29,2	32,4	64,6	63,5
11	122,5	121,4	19,7	24,4	14,5	14,4	35,9	32,3	31,9	34,2	54,1	55,2
12	137,7	138,5	20,9	23,1	16,6	18,8	35,5	34,5	28,7	32,2	35,1	36,8
13	127,4	125,5	23,4	24,7	19,1	18,4	36,5	35,1	30,5	34,4	51,0	60,2
14	142,1	122,5	20,5	21,0	15,5	13,9	38,1	36,4	32,5	35,2	70,8	71,2
Média	132,6	131,0	21,9	23,3	17,5	17,7	34,7	32,3	30,3	32,7	59,7	60,1

trabalhos também precisa ser levado em conta. Outro ponto a ser destacado é que os programas usados para a análise das tomografias são diferentes, podendo ter diferenças entre os mesmos, como a magnificação do exame. A não inclusão do peso e altura dos pacientes examinados é uma falha para a interpretação dos dados, já que assim não se consegue fazer um pareamento adequado com o tamanho das medidas com o tamanho do sujeito avaliado.

CONCLUSÕES

Apesar dos problemas inerentes ao método do estudo, o mesmo se mostra útil por descrever dados referentes à técnica da passagem do parafuso S2AI em mulheres brasileiras e por mostrar que a tecnica é possivel nessa população, permitindo a utilização de implantes adequados e boa fixação. Foram achados as seguintes medidas médias: maior comprimento de 131,8 mm, maior diâmetro ósseo de 22,6 mm, menor diâmetro ósseo de 17,6 mm, ângulo axial de 33,5 mm, ângulo sagital de 31,5 mm e distância da pele de 59,9mm. As informações publicadas neste estudo, colocadas as devidas ponderações, provavelmente ajudarão os cirurgiões de coluna na escolha do melhor implante e na técnica de inserção do parafuso.

Todos os autores declaram não haver nenhum potencial conflito de interesses referente a este artigo.

CONTRIBUIÇÃO DOS AUTORES: Cada autor contribuiu individual e significativamente para o desenvolvimento do manuscrito. TPFA (0000-0002-8670-1793), MCMT (0000-0002-4892-1744) foram os principais contribuintes na elaboração do manuscrito. MCMT, JPVS(0000-0002-6321-6787) e DUM (0000-0001-6516-6894) selecionaram os casos e reuniram os dados tomográficos. RMM (0000-0001-5958-5646), AFC (0000-0002-7797-5274) e TEPBF (0000-0002-7969-7845) avaliaram os dados da análise estatística. OLB (0000-0002-2614-1771) e MCMT realizaram a pesquisa bibliográfica. TPFA escreveu o manuscrito. TPFA, OLB, RMM, AFC e TEPBF realizaram a revisão do manuscrito e contribuíram para o conceito intelectual do estudo. *ORCID (*Open Researcher and Contributor ID*).

REFERÊNCIAS

1. Peelle MW, Lenke LG, Bridwell KH, Sides B. Comparison of pelvic fixation techniques in neuromuscular spinal deformity correction: Galveston rod versus iliac and lumbosacral screws. Spine (Phila Pa 1976). 2006;31(20):2392–8.
2. Miladi LT, Ghanem IB, Draoui MM, Zeller RD, Dubousset JF. Iliosacral screw fixation for pelvic obliquity in neuromuscular scoliosis: A long-term follow-up study. Spine (Phila Pa 1976). 1997;22(15):1722–9.
3. Emami A, Deviren V, Berven S, Smith JA, Hu SS, Bradford DS. Outcome and complications of long fusions to the sacrum in adult spine deformity: luque-galveston, combined iliac and sacral screws, and sacral fixation. Spine (Phila Pa 1976). 2002;27(7):776–86.
4. Tsuchiya K, Bridwell KH, Kuklo TR, Lenke LG, Baldus C. Minimum 5-year analysis of L5-S1 fusion using sacropelvic fixation (bilateral S1 and iliac screws) for spinal deformity. Spine (Phila Pa 1976). 2006;31(3):303–8.
5. Kebaish KM. Sacropelvic fixation: techniques and complications. Spine (Phila Pa 1976). 2010;35(25):2245–51.
6. Sponseller PD. Innovative Techniques in Pediatric Deformity: Use of Temporary Internal Distraction and the Sacral Alar Iliac Technique in the Pediatric Population. Semin Spine Surg. 2012;24(3):180–5.
7. **Zhu F, Bao HD, Yuan S, Wang B, Qiao J, Zhu ZZ, et al. Posterior second sacral alar iliac screw insertion: Anatomic study in a Chinese population. Eur Spine J. 2013;22(7):1683–9.**
8. Kwan MK, Jeffry A, Chan CYW, Saw LB. A radiological evaluation of the morphometry and safety of S1, S2 and S2-ilium screws in the Asian population using three dimensional computed tomography scan: An analysis of 180 pelvis. Surg Radiol Anat. 2012;34(3):217–27.
9. Chang TL, Sponseller PD, Kebaish KM, Fishman EK. Low profile pelvic fixation: anatomic parameters for sacral alar-iliac fixation versus traditional iliac fixation. Spine (Phila Pa 1976). 2009;34(5):436–40.
10. **Fischer B, Mitteroecker P. Allometry and Sexual Dimorphism in the Human Pelvis. Anat Rec (Hoboken). 2017;300(4):698–705.**
11. **Kurki HK. Bilateral Asymmetry in the Human Pelvis. Anat Rec (Hoboken). 2017;300(4):653–65.**
12. **Mallard AM, Savell KR, Auerbach BM. Morphological Integration of the Human Pelvis with Respect to Age and Sex. Anat Rec (Hoboken). 2017;300(4):666–74.**
13. Handa VL, Lockhart ME, Fielding JR, Catherine S, Brubakery L, Cundiffy GW, et al. NIH Public Access. Victoria. 2008;111:914–20.
14. Kim YJ, Bridwell KH, Lenke LG, Rhim S, Cheh G. Pseudarthrosis in long adult spinal deformity instrumentation and fusion to the sacrum: prevalence and risk factor analysis of 144 cases. Spine (Phila Pa 1976). 2006;31(20):2329–36.
15. Kuklo TR, Bridwell KH, Lewis SJ, Baldus C, Blanke K, Iffrig TM, et al. Minimum 2-year analysis of sacropelvic fixation and L5-S1 fusion using S1 and iliac screws. Spine (Phila Pa 1976). 2001;26(18):1976–83.
16. Matteini LE, Kebaish KM, Volk WR, Bergin PF, Yu WD, O'Brien JR. An S-2 alar iliac pelvic fixation. Technical note. Neurosurg Focus. 2010;28(3):E13.
17. O'Brien JR, Yu WD, Bhatnagar R, Sponseller P, Kebaish KM. An anatomic study of the S2 iliac technique for lumbopelvic screw placement. Spine (Phila Pa 1976). 2009;34(12):E439-42.

APOPTOSIS, NUTRITION, AND METABOLISM OF TRANSPLANTED INTERVERTEBRAL DISC CELLS

APOPTOSE, NUTRIÇÃO E METABOLISMO DE CÉLULAS DE DISCOS INTERVERTEBRAIS TRANSPLANTADAS

APOPTOSIS, NUTRICIÓN Y METABOLISMO DE LAS CÉLULAS DE DISCOS INTERVERTEBRALES TRASPLANTADAS

Morgan B. Giers,[1,2] Liudmila Bardonova,[1,3,4] Kyle Eyster, [2] Vadim Byvaltsev,[3,4] Mark C. Preul[1]

1. St. Joseph's Hospital and Medical Center, Barrow Neurological Institute, Neurosurgery Division, Neurosurgery Research Laboratory, Phoenix, AZ, USA.
2. Arizona State University, School of Biological and Health Systems Engineering, Tempe, AZ, USA.
3. Irkutsk Scientific Center of Surgery and Traumatology, Neurosurgery Research, Irkutsk, Russia.
4. Irkutsk State Medical University, Department of Neurosurgery, Irkutsk, Russia.

ABSTRACT

Introduction: Apoptosis is a contributing factor to degenerating intervertebral disc (IVD). Disc regeneration has been attempted by transplanting cells into the disc, with some gains in disc height achieved in animal models. Here, we study whether the apoptotic microenvironment affects the transplanted disc cells. Methods: Human annulus fibrosus (AF) and nucleus pulposus (NP) cells were grown in media then starved for 5 days *in vitro* by not changing the media. Three aspects of apoptotic cell influence on the transplanted cells were tested in a total of 32 samples: 1) the effect of apoptotic cytokines in the media, 2) reduced glucose in the media, and 3) apoptotic cell bodies in the flask. The Trypan Blue, AlamarBlue®, and 1,9-Dimethyl-Methylene Blue assays for sulfated glycosaminoglycan (sGAG) content were performed (n=4). Results: There were significant decreases in cell viability between the control, 25% conditioned media (CM) and starved control group. There were no significant differences in cell number, metabolic activity or sGAG production in cells grown in different conditioned media compared to cells grown in complete media. The cells of the control decreased in viability and number over the 5 days without feeding, then improved dramatically when feeding was resumed. Flasks that received transplanted cells in addition to renewed feeding did not recover as much as the cells in the re-fed group. Conclusions: Cytokines from starved cells negatively impact on the viability of healthy cells. Starving cells that receive new sources of nutrition have even higher viability than transplanted cells. This indicates that altering and improving the nutrient supply problem in the IVD could be a valuable option. ***Level of Evidence III; Case control study[9].***

Keywords: Apoptosis; Intervertebral disc; Metabolism.

RESUMO

Introdução: A apoptose é um fator que contribui para a degeneração do disco intervertebral (DIV). A tentativa de regenerar o disco foi por meio de transplante de células no disco, com alguns ganhos de altura do disco alcançados em modelos animais. Aqui estudamos se o microambiente apoptótico afeta as células do disco transplantadas. Métodos: Células humanas do ânulo fibroso (AF) e do núcleo pulposo (NP) foram cultivadas in vitro em meio de cultura e privadas de nutrição por cinco dias, sem alteração dos meios. Três aspectos da influência de células apoptóticas em células transplantadas foram testados em um total de 32 amostras: 1) o efeito de citocinas apoptóticas no meio de cultura, 2) redução de glicose no meio e 3) corpos celulares apoptóticos no frasco. Realizaram-se ensaios com azul de tripano, AlamarBlue® e 1,9-dimetil azul de metileno para o teor de glicosaminoglicano sulfatado (sGAG) (n = 4). Resultados: Constataram-se decréscimos significativos na viabilidade celular entre o grupo controle, meio condicionado (MC) a 25% e grupo controle privado de nutrição. Não houve diferenças significativas no número de células, atividade metabólica ou produção de sGAG em células cultivadas em diferentes meios condicionados em comparação com o meio completo. As células de controle tiveram redução de viabilidade e de número ao longo dos 5 dias sem alimentação; a seguir, houve melhorara substancial ao se retomar a alimentação. Os frascos que receberam células transplantadas, além da alimentação renovada, não se recuperaram tanto quanto as células do grupo realimentado. Conclusões: As citocinas de células famintas tiveram impacto negativo sobre a viabilidade das células saudáveis. As células famintas que recebem novas fontes de nutrição têm viabilidade ainda maior do que as células transplantadas. Isso indica que alterar e melhorar o fornecimento de nutrientes no DIV pode ser uma opção valiosa. ***Nível de Evidência III; Estudo de caso controle[9].***

Descritores: *Apoptose; Disco intervertebral; Metabolismo.*

RESUMEN

Introducción: La apoptosis es un factor que contribuye a la degeneración del disco intervertebral (DIV). El intento de regenerar el disco fue por medio de trasplante de células en el disco, con el que se ganó el aumento de altura del disco logrado en modelos animales. Aquí estudiamos si el microambiente apoptótico afecta a las células del disco trasplantadas. Métodos: Células humanas del anillo fibroso (AF) humano y del núcleo pulposo (NP) fueron cultivadas in vitro en medio de cultivo y privadas de nutrición por 5 días, sin alteración de los medios. Tres aspectos de la influencia de las células apoptóticas trasplantadas se probaron en un total de 32 muestras: 1) el efecto de las citoquinas apoptóticas en el medio de cultivo, 2) reducción de la glucosa en el medio y 3) los cuerpos celulares apoptóticos en el matraz.

Study conducted at Barrow Neurological Institute, Phoenix, Arizona, USA
Correspondence: Mark C. Preul. Department of Neurosurgery, Barrow Neurological Institute, St. Joseph's Hospital and Medical Center, 350 W. Thomas Road, Phoenix, Arizona, USA. mark.preul@dignityhealth.org

http://dx.doi.org/10.1590/S1808-185120181704191006

CC BY

Received on 01/31/2018 accepted on 10/11/2018

Se realizaron ensayos con azul de tripano, AlamarBlue® y 1,9-dimetil-azul de metileno para el contenido de glicosaminoglicano sulfatado (sGAG) (n = 4). Resultados: Se constataron disminuciones significativas de la viabilidad celular entre el grupo control, medio condicionado (MC) al 25% y el grupo control privado de nutrición. No hubo diferencias significativas en el número de células, la actividad metabólica o producción de sGAG en células cultivadas en diferentes medios condicionados en comparación con el medio completo. Las células de control tuvieron reducción de viabilidad y de número a lo largo de los 5 días sin alimentación; luego, hubo una mejora sustancial al reanudar la alimentación. Los matraces que recibieron células trasplantadas, además de la alimentación renovada, no se recuperaron tanto como las células del grupo alimentado nuevamente. Conclusiones: Las citoquinas de las células privadas de alimento tuvieron un impacto negativo en la viabilidad de las células sanas. Las células hambrientas que reciben nuevas fuentes de nutrición tienen mayor viabilidad que las células trasplantadas. Esto indica que cambiar y mejorar suministro de nutrientes en el DIV puede ser una opción valiosa. ***Nivel de Evidencia III; Estudio de caso control[9].***

Descriptores: *Apoptosis; Disco intervertebral; Metabolismo.*

INTRODUCTION

Back pain effects 70%-85% of the population in developed nations during some point of their lives, and is a symptom of intervertebral disc (IVD) degeneration.[1] The large population suffering from back pain results in significant economic costs due to lost productivity and health care expenses, estimated at $34 billion[2] to the United States alone. Spinal degeneration, including IVD, can take many forms, complicating the understanding of the underlying degenerative mechanisms.

The IVD consists of three distinct anatomical segments: the endplate, the annulus fibrosus (AF), and the nucleus pulposus (NP). The endplate houses the capillaries that brings nutrients into the disc, and connects the rest of the disc with the adjacent vertebral body. The annulus fibrosus, made up of interconnected concentric lamellae, provides structural rigidity for the disc. The NP, a gelatinous structure, helps to evenly distribute compressive force across the disc.

Current treatment options for degenerative discs include conservative medical therapy, chronic pain therapy, transcutaneous minimally invasive disk procedures, and discectomy, whether alone or combined with a spinal fusion.[3] While surgical treatment may resolve pain in the short term, mechanical differences in and around fused and healthy spine segments can lead to further degeneration in the adjacent segment discs.[4] Due to mechanical degradation, patients may have to adjust their lifestyle to account for the reduced range of motion. While such restriction is especially difficult for younger patients, even older patients may be severely impacted, leading to loss of ability to walk.

Disc regeneration would be a beneficial treatment for young IVD degeneration patients, who suffer most from adjacent segment wear due to their longer life expectancy. Improving the health of the endogenous cells or introducing new healthy cells into the disc are two possible regeneration strategies. Gruber,[5] in 1998, showed that a high percentage of cells within the IVD undergo apoptosis, with degenerated specimens containing 53.5% viable cells compared to 73.1% in healthy specimens. Therefore, regional interruption or termination of apoptosis are potential regeneration strategies for improving disc health. Another possible treatment may be to introduce healthy cells into the degenerated disc, either by direct injection or incorporation a tissue engineered construct such as a hydrogel. Peroglio et al.[6] attempted to seed hydrogels with NP cells in order to regulate their extracellular matrix space. During the 7-day experiment, cell density decreased, raising concerns of long-term viability.[7] Mechanical stresses on the spine also plays an intricate part in disc health, the results of which are often seen in laborers or people who work in occupations subject to constant and extreme loading. Heavy loads on the spinal column have been associated with apoptosis.[8] In rats, a 0.4 MPa load applied for 3 days or 1.3MPa load applied for 1/3 day resulted in significant cell death.

Finally, it has been determined that an imbalance of nutrients within the disc environment can cause apoptosis, and as a result, degeneration. Researchers have used diabetes as a model for apoptosis[9] in the IVD, as it has been shown that diabetic patients may experience higher rates of degeneration than non-diabetic individuals.[10] This could be a direct result of the sensitivity of the cells to glucose levels.

One method of treating the degeneration currently under investigation is the introduction of healthy cells into the disc. Mesenchymal stem cells have been used extensively, as they can differentiate into the AF and NP cell types found in the disc. Sakai et al.[11] transplanted mesenchymal stem cells (MSCs) into mature rabbits that were tagged with fluorescent proteins to track cell proliferation, and found significantly increased cell numbers at 48 weeks; however, there was no testing to detect how many of the cells were apoptotic or alive, or which originated as MSCs. In a canine animal model, Serigano et al. used TUNEL to quantify the percentage of dead MSCs transplanted.[12] Transplanted cell death was dependent on the quantity of cells introduced to the disc during the 16-week study.[12] Most data is currently from animal IVD models. However, pilot studies are underway in humans in Japan and Spain, with promising initial results.[13,14]

We investigated whether apoptotic endogenous cells have any influence on introduced healthy, viable cells. This was done by testing multiple factors when applying live cells to a flask containing dead cells in one experiment. In another experimental group, we used multiple levels of cell conditioned media to then investigate the effect of released signaling markers on live healthy cells.

METHODS

Human af and np cell source

Healthy human annulus fibrosus cells (HAFCs) and human nucleus pulposus cells (HNPCs) were purchased from ScienCell Research Laboratories (Carlsbad, CA, USA), who collected the cells from 24-week fetal tissue. Cells were screened for mycoplasma and tested negative by the supplying company.

Cell culture

T-75 poly-D-lysine (Sigma Aldrich, St. Louis, MO, USA) coated culture flasks were prepared as directed by ScienCell. Briefly, 1.5 μg/mL poly-D-lysine was added to each culture flask and incubated at 37ºC for 1 hour. The flasks were then rinsed with sterile 1x PBS prior to storage.

Cells were thawed in a 37°C water bath and expanded for 5 days in 50% Dulbecco's modified eagles medium (DMEM):50% F12 (Life Technologies, Grand Island, NY, USA) media supplemented with 10% fetal bovine serum (Life Technologies, Grand Island, NY, USA) and 1% penicillin/streptomycin (Sigma Aldrich, St. Louis, MO), henceforth called control media. The cells were then passaged into their experimental groups. Each experimental group had a sample size of 4 (n=4) for each cell type, HNPCs and HAFCs.

Conditioned media experiment

Live control cells were grown to confluence fed with control media every two days. (Table 1) The dead control group was not fed over the 5-day period. The media was collected and centrifuged at 200 RCF, and the supernatant was saved. A portion of collected supernatant from the dead control was used as conditioned media for the 12.5% and 25% conditioned media groups, where the media was changed every 2 days.

Table 1. Experimental design for all groups.

	Day 0	Day 1	Day 3	Day 5	Day 7	Day 9	Day 10	Day 12	Day 14	Day 15
Live control	Plated	Fed with control media	Fed with control media	Passaged	Fed with control media	Fed with control media	Collected			
Dead control	Plated	Fed with control media	Fed with control media	Passaged	No feeding	No feeding	Collected			
12.5% Conditioned Media	Plated	Fed with control media	Fed with control media	Passaged	Fed with 12.5% conditioned media	Fed with 12.5% conditioned media	Collected			
25% Conditioned Media	Plated	Fed with control media	Fed with control media	Passaged	Fed with 25% conditioned media	Fed with 25% conditioned media	Collected			
25% PBS	Plated	Fed with control media	Fed with control media	Passaged	Fed with media and 25% PBS	Fed with media and 25% PBS	Collected			
Re-fed Dead Control	Plated	Fed with control media	Fed with control media	Passaged	No feeding	No feeding	Fed with control media	Fed with control media	Fed with control media	Collected
Live on Dead-Dead	Plated	Fed with control media	Fed with control media	Passaged	No feeding	No feeding	Fed with control media	Fed with control media	Fed with control media	Collected
Live on Dead-Live				Plated	Fed with control media	Fed with control media	passaged cells to flask above			
				Day 0	Day 1	Day 3	Day 5	Day 7	Day 9	Day 10

25% PBS experiment

To determine the effect of decreased glucose in the CM group as opposed to the presence of apoptotic cytokines, one group was fed with 25% PBS:75% control media.

Feeder layer experiment

Following the steps from the negative control, cells were starved by not changing the culture media following passage. The media was taken off and stored, and new culture media, containing live cells or no cells, were introduced into the flask. The cells were then fed for 5 more days.

Cell viability and population density

Cell viability was quantified following final collection of cells and media for analysis. The cells were centrifuged and then re-suspended in 1x PBS. A sample of cells was taken and combined into a 1:1 solution of the PBS and Trypan Blue reagent (Life Technologies, Grand Island, NY, USA). The slides were then analyzed by a Countess II automatic cell counter (Life Technologies, Grand Island, NY, USA) and live/dead percentages, as well as cell densities, were obtained.

Alamar blue assay

Alamar Blue reagent (Life Technologies, Grand Island, NY, USA) was added to the cell culture flask containing media at a 1:10 ratio of AlamarBlue: media and incubated at 37°C for 2 hours. The media was then transferred to a 96 well plate. The absorbance was read at a wavelength of 570 nm with a reference wavelength of 600 nm on a Tecan Infinite 200Pro (Männedorf, Switzerland). The absorbance was normalized by cell count from the Trypan Blue cell viability test.

Dimethylmethylene blue (DMMB) assay

Sulfated glycosaminoglycan (GAG) content was assessed using a 1,9 dimethyl-methylene blue (DMMB) (Sigma-Aldrich, St. Louis, MO) assay. Cells from the culture were centrifuged at 200g for 4 minutes and resuspended in 1x phosphate buffered saline (Sigma-Aldrich, St. Louis, MO) before freezing at -80°C. Before testing, the cells were thawed and centrifuged. All but 0.5 mL of the supernatant was removed. The cells were resuspended in 1 mL of 50μg/mL proteinase K (Roche, Branford, CT, USA) in 100mM Na2HPO4 adjusted to pH 8.0 using 1N HCl (Fisher, Hampton, NH, USA). This solution was incubated at 37°C overnight to lyse the cells and then heated to >90°C for 10 min to inactivate the proteinase K. 200 μL of a DMMB reagent at pH 3 was added to 20 μL of each sample and absorbance read at 525nm immediately. A standardized curve was prepared using bovine chondroitin-4-sulfate (Sigma-Aldrich, St. Louis, MO) for known concentrations between 0.125-1.0 μg/mL. Final concentrations were adjusted for resuspension volume and cell count from the Trypan Blue cell viability test.

Statistical analysis

Statistical analysis was performed using Statistica software. In all cases, the data were analyzed for normality using the half-normal probability plot. Statistical outliers were removed prior to ANOVA analysis. A main effects ANOVA was performed for all data in the conditioned media experiment and the 25% PBS vs 25% conditioned media experiment. A 2nd degree factorial ANOVA was used to assess significance between groups in the Feeder Layer Experiment. A post-hoc Fishers multiple comparisons test was used to assess significance between specific groups. The p value for significance was set at <0.05 for all tests.

RESULTS

Conditioned media

Cell viability was highest in the cells grown in control media (98.5%±0.9%) (Figure 1A) and lowest in the dead control group (58.6%±13.2%). There were significant decreases in cell viability between the control group, the 25% conditioned media group ($p=0.002$), and the dead control group ($p=0.000$). There was no significant decrease in cell viability between the control group and the 12.5% conditioned media group ($p=0.77$). Cell type, NP or AF, did not play a significant role in cell viability ($p=0.10$). (Table 2)

The largest cell population was found in the flasks grown in the 12.5% conditioned media group ($1.1x10^5 \pm 6.0x10^4$) (Figure 1B) and the lowest was found in the dead control group ($7.1x10^4 \pm 5.8x10^4$); however, there were no statistically significant differences between levels of conditioned media ($p=0.42$). The HNPCs ($1.1x10^5 \pm 5.4x10^4$) had a significantly larger population ($p=0.04$) than the HAFCs ($7.2x10^4 \pm 3.3x10^4$).

Metabolic activity was not significantly dependent on conditioning level ($p=0.86$) (Figure 2A) or cell type ($p=0.75$).

Sulfated GAG production (Figure 2B) was not significantly affected by the presence of conditioned media ($p=0.59$) or cell type ($p=0.83$).

PBS vs conditioned media

To determine the effect of apoptotic cytokine signaling in the media when compared to the loss of glucose and growth factors that was also present in the 25% conditioned media, media was prepared with 25% PBS. The 25% PBS group had higher cell viability (97.5%±1.3%) (Figure 1C) and cell population ($2.7x10^5 \pm 5.7x10^4$) (Figure 1D) than the

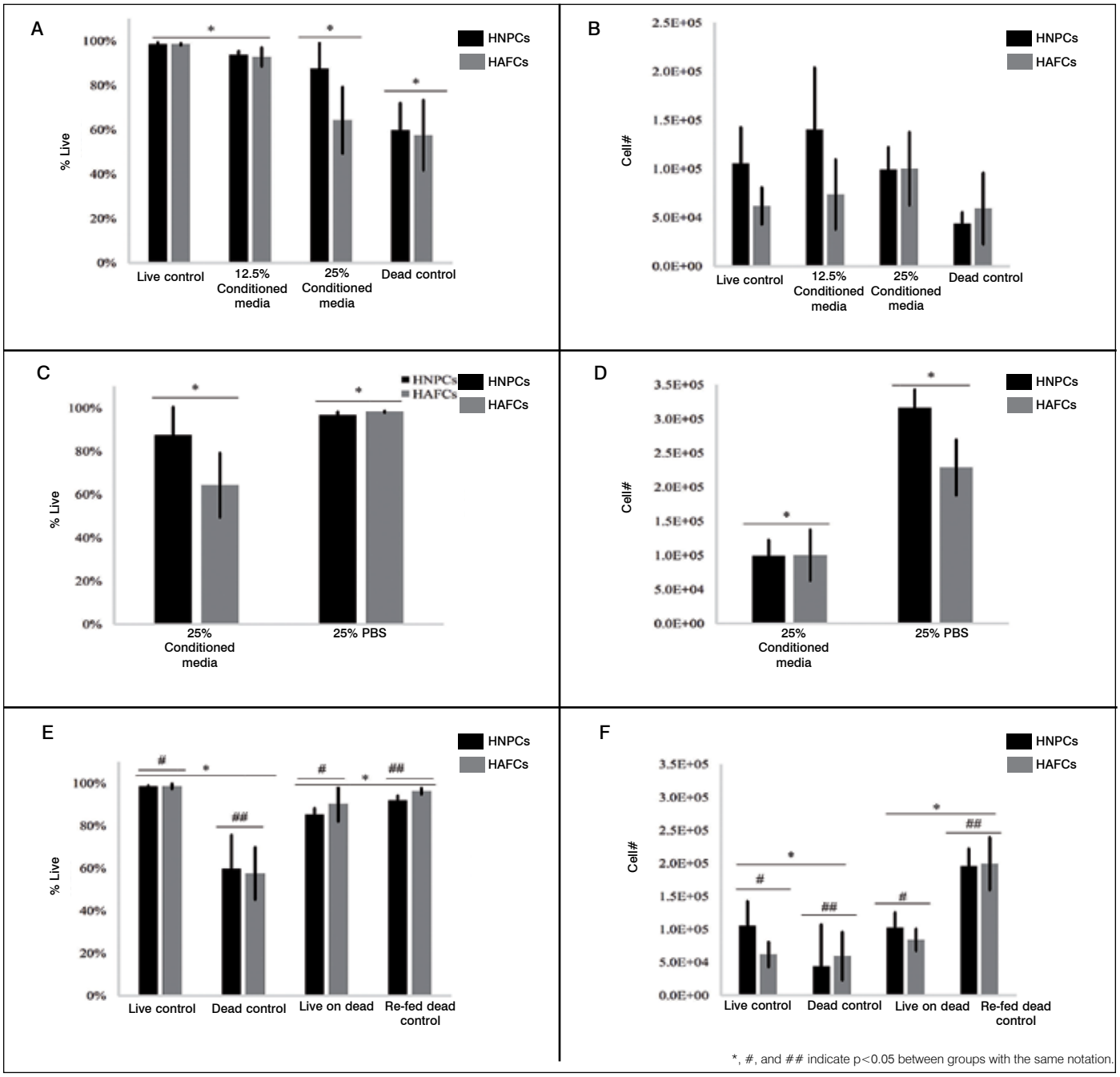

Figure 1. Cell viabilities and total number of cells for the A-B) condition media experiment, C-D) PBS control experiment, and E-F) and feeder layer experiment.

Table 2. Statistical significance (p) of independent variables on each dependent variable.

	Cell type	Conditioned media level	Pbs vs conditioned media	Feeder layer	Feeder layer/ conditioned media interaction
Cell viability	0.1	0.000*	0.003*	0.000*	0.000*
Cell population	0.04*	0.42	0.000*	0.000*	0.000*
Cell activity	0.75	0.86	0.000*	0.67	0.006*
Sulfated GAG production	0.83	0.59	0.002*	0.03*	0.004*

*Statistically significant (p<0.05).

25% conditioned media group's cell viability (75.9%±18.0%, p=0.003) and cell population ($9.9x10^4 \pm 2.7x10^4$, p=0.000).

Metabolic activity (Figure 2C) was higher in the 25% conditioned media group than the 25% PBS group (p=0.000).

Sulfated GAG production (Figure 2D) was significantly lower (p=0.002) in the 25% PBS group ($1.4x10^{-7} \pm 3.8x10^{-8}$ μg/Cell) than in the 25% conditioned media group ($5.3x10^{-7} \pm 2.8x10^{-7}$ μg/Cell).

Feeder layer

Healthy cells were added to a flask of dying cells and given control media to determine whether the presence of apoptotic cell bodies hindered or helped newly supplied cells. Additionally, cells were allowed to die and then given fresh media to determine the ability of the cell populations to recover. Using this system, cells were shown to decrease in viability (Figure 1E) and population (Figure 1F) from the control over the 5 days without feeding, then when cells were

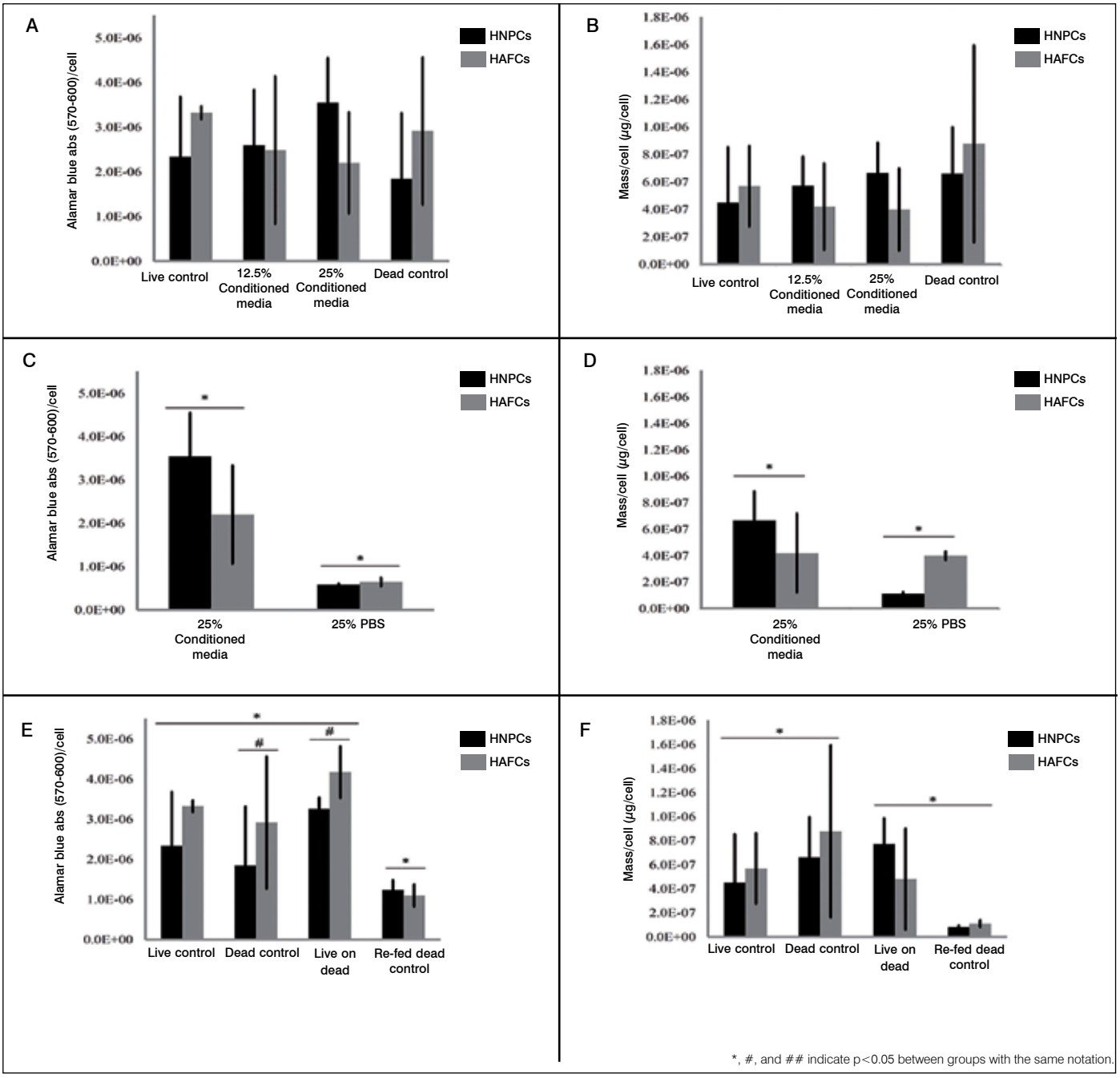

Figure 2. Cell metabolic activity and GAG production for the A-B) condition media experiment, C-D) PBS control experiment, and E-F) and feeder layer experiment.

fed for the following 5 days, their population and viability increased dramatically. In comparison, flasks that received new healthy cells in addition to 5 days of renewed feeding did not recover as much, in viability or population, as the cells in the re-fed only group.

Metabolic activity (Figure 2E) was significantly lower in the re-fed group than in the other 3 groups ($p=0.000$) and was also significantly higher in the live-on dead group than in the dead control group ($p=0.01$).

Sulfated GAG production (Figure 2F) was lowest in the re-fed dead control group ($9.4x10^{-8}\pm2.8x10^{-8}\mu g$/Cell) and highest in the dead control group ($7.5x10^{-7}\pm4.9x10^{-7}\mu g$/Cell).

Discussion

The conditioned media from apoptotic cells caused a decrease in cell viability of healthy disc cells. This effect was not due to a lack of growth factors and glucose, since the 25% PBS group had higher viability than the 25% CM group. Our data suggest that apoptotic cytokines in the media were responsible for decreased viability of the initially healthy cells. Adding live cells to a flask containing dead cells was shown to have significant effect on viability as well with the live on dead group having lower viability than the re-fed dead cells alone.

The metabolic rate of the cells also changed as a result of the environment. Adding the live, viable cells to a flask of dead cells increased the metabolic rates of the cells. Since fresh media was used, the increased metabolic rate was attributed to the apoptotic cells residing at the bottom of the coated flask, and not to the effect of the apoptotic cytokines that accumulated in the media over the 5 days.

Adherence of healthy cells introduced into the flask of dead cells did not appear to be hindered. There was no visual evidence of multiple cell layers, but the high final viability in the live on dead group suggests that dead cells either detached from the surface over time, or were pushed off the lysine flasks as healthy cells invaded the area.

The dead cells would then have been discarded when the media was changed. In vivo IVD tissue, cellularity is only around 1%[15] and therefore attachment sites for new cells would not be problematic, even if dead cells were not immediately phagocytosed.

This study had several limitations. First, an in vitro model was chosen for this preliminary experiment to simplify the system and keep the experimental costs low, but it did remove complicating factors that could be important in vivo. Furthermore, this experiment was performed in 2D culture. Although all experiments were complete by passage iteration 4-5, it is possible that some of the cells could have undergone phenotypic changes toward a fibroblastic lineage. Furthermore, we did not perform any cell signaling analysis. From the low viability in the dead control group, we know some of the cells died, but we do not know the state of the remaining cells. For instance, were the surviving cells in both the CM group and the re-fed dead control group senescent, apoptotic, or unaffected? This will be the subject of future work, along with more extensive study of the apoptotic and chondrogenic signaling profiles of those cells.

It has been shown in previous research that evidence of apoptosis has been found in degenerated discs, and that mechanical strain and/or poor transport of nutrients could be to blame for apoptosis and degeneration in human IVDs. The results of this study indicate that introducing live cells to an environment that has apoptotic cytokines can influence the health of the cells. This requires further exploration to determine the level of impact in an in vivo environment, and whether cell therapies could be successful in the long term, regardless of the negative microenvironment. It is also necessary to determine whether these therapies require adjunctive treatments to recover disc nutrition or removal of apoptotic cell debris and signaling factors. The results from the re-fed dead control group appear to indicate that the former might be a valuable treatment to explore, without the addition of transplanted cells. However, other aspects of the health of those re-fed cells would need to be investigated, such as possible senescence and phenotypic changes. Therapeutic developments may be amenable to local or regional spinal therapy strategies. Several teams have sought to address this critical nutrient transport deficit through mechanical and biological means such as spinal traction[16-17] and enzymatic permeabilization[18] respectively.

CONCLUSIONS

Cytokines from starved cells negatively impacted the viability of healthy cells. Starving cells that receive new sources of nutrition have even higher viability than transplanted cells. This indicates that treating the nutrient supply problem in the IVD could be a valuable treatment alone, without the need for further biological therapeutics.

ACKNOWLEDGEMENTS

This project was supported by funds from the Newsome Chair in Neurosurgery Research held by Dr. Preul, the Beverly and Millard Seldin Family, the Barrow Neurological Foundation, and the Russian Science Foundation (Project No. 15-15-30037).

All authors declare no potential conflict of interest related to this article.

CONTRIBUTION OF THE AUTHORS: Each author made significant individual contributions to this manuscript. MBG (0000-0002-2247-1167)*, LB (0000-0001-9340-5477)*, KE (0000-0001-7749-2013)* were the main contributors in the drafting of the manuscript. MBG and LB evaluated the data of the statistical analysis. MBG, LB carried out the bibliographic research. MCP (0000-0001-8970-161X)*, VB (0000-0003-4349-7101)*, MBG revised the manuscript and contributed to the intellectual concept of the study. MCP and VB funded the study. *ORCID (Open Researcher and Contributor ID).

REFERENCES

1. Andersson GBJ. Epidemiological features of chronic low-back pain. Lancet. 1999;354(9178):581-5.
2. Gaskin DJ, Richard P. The economic costs of pain in the United States. J Pain. 2012;13(8):715–24.
3. Byvaltsev VA, Kalinin AA, Belykh EG, Stepanov IA, Lazukov MV, Khachikyan AF, et al. Outcome analysis of direct lateral interbody fusion in the treatment of patients with degenerative disc diseases of lumbar spine. New Armenian medical journal. 2017;11(1):33-9.
4. Belykh E, Krutko AV, Baykov ES, Giers MB, Preul MC, Byvaltsev VA. Preoperative estimation of disc herniation recurrence after microdiscectomy: predictive value of a multivariate model based on radiographic parameters. Spine J. 2017;17(3):390–400.
5. Gruber HE, Hanley EN Jr. Analysis of aging and degeneration of the human intervertebral disc. Comparison of surgical specimens with normal controls. Spine (Phila Pa 1976). 1998;23(7):751–7.
6. Peroglio M, Grad S, Mortisen D, Sprecher CM, Ilien-Junger S, Alini M, et al. Injectable thermoreversible hyaluronan-based hydrogels for nucleus pulposus cell encapsulation. Eur Spine J. 2012;21(Suppl 6):S839-49.
7. Ding F, Shao ZW, Xiong LM. Cell death in intervertebral disc degeneration. Apoptosis. 2013;18(7):777–85.
8. Kuo YJ, Wu LC, Sun JS, Chen MH, Sun MG, Tsuang YH. Mechanical stress-induced apoptosis of nucleus pulposus cells: an in vitro and in vivo rat model. J Orthop Sci. 2014;19(2):313–22.
9. Jiang L, Zhang X, Zheng X, Ru A, Ni X, Wu Y, et al. Apoptosis, senescence, and autophagy in rat nucleus pulposus cells:Implications for diabetic intervertebral disc degeneration. J Orthop Res. 2013;31(5):692–702.
10. Sakellaridis N. The influence of diabetes mellitus on lumbar intervertebral disk herniation. Surg Neurol. 2006;66(2):152–4.
11. Sakai D, Mochida J, Iwashina T, Watanabe T, Nakai T, Ando K, Hotta T. Differentiation of mesenchymal stem cells transplanted to a rabbit degenerative disc model: potential and limitations for stem cell therapy in disc regeneration. Spine (Phila Pa 1976). 2005;30(21):2379–87.
12. Serigano K, Sakai D, Hiyama A, Tamura F, Tanaka M, Mochida J. Effect of cell number on mesenchymal stem cell transplantation in a canine disc degeneration model. J Orthop Res. 2010;28(10):1267–75.
13. Yoshikawa T, Ueda Y, Miyazaki K, Kozumi M, Takaura Y. Disc regneration therapy using marrow mesenchymal cell transplantation: a report of two case studies. Spine (Phila Pa 1976). 2010;35(11):E475–80.
14. Orozco L, Soler R, Morera C, Alberca M, Sanchez A, Garcia-Sancho J. Intervertebral disc repair by autologous mesenchymal bone marrow cells: a pilot study. Transplantation. 2011;92(7):822–8.
15. Tanzil GS, Lemke M, Meier C, Ertel W, Kohl B, Huang Z, et al. Characterization of human anulus fibrosus and nucleus pulposus derived cells during monolayer expansion and in hydrogel cultures. BTRI. 2014;5:15-23.
16. Kuo YW, Hsu YC, Chuang IT, Chao PH, Wang JL. Spinal traction promotes molecular transportation in a simulated degenerative intervertebral disc model. Spine (Phila Pa 1976). 2014;39(9):E550-6.
17. Giers MB, Munter BT, Eyter KJ, Ide GD, Newcomb AGUS, Lehrman JN, et al. Biomechanical and endplate effects on nutrient transport in the intervertebral disc. World Neurosurg. 2017;99:395-402.
18. Fields AJ, Ouyan A, Tang X, Lotz JC. Influence of cartilage endplate permeability on intervertebral disc nutrition. ORS Transactions. 2016;0308.

RESECCIÓN EN BLOQUE DE OSTEOBLASTOMA LUMBAR. PRESENTACIÓN DE UN CASO Y ACTUALIZACIÓN BIBLIOGRÁFICA

RESSECÇÃO EM BLOCO DO OSTEOBLASTOMA LOMBAR. APRESENTAÇÃO DE UM CASO E ATUALIZAÇÃO BIBLIOGRÁFICA

BLOCK RESECTION OF LUMBAR OSTEOBLASTOMA. PRESENTATION OF A CASE AND BIBLIOGRAPHICAL UPDATE

Pedro Luis Bazán,[1,2] Richard Avero Gonzalez,[1,3] Nicolás Maximiliano Ciccioli,[1,2] Enrique Alcides Casco,[1,4] Álvaro Enrique Borri,[1,2] Martín Medina[1,2]

1. HIGA San Martín, Ciudad de La Plata, Provincia de Buenos Aires, Argentina.
2. Hospital Italiano La Plata, Ciudad de La Plata, Provincia de Buenos Aires, Argentina.
3. Facultad de Ciencias Médicas – Universidad Nacional de La Plata. Buenos Aires. Argentina.
4. AOSpine Latin America Fellowships.

RESUMEN

Objetivo: Presentar un caso clínico y actualizar bibliografía. Métodos: Un paciente de sexo masculino, 24 años de edad, buscó tratamiento para lumbociatalgia derecha de 3 años de evolución, con topografía L5 y déficit motor (M4). La radiografía mostró lesión radiopaca entre la cuarta y quinta vértebra lumbar, con borramiento pedicular derecho de L4. La tomografía identificó lesión lítica rodeada parcialmente de esclerosis, con nido central de 3 centímetros de diámetro ubicada en el pedículo derecho con afectación de la apófisis transversa y reacción del espacio intertransversario (Enneking 3). La tomografía fue complementada con resonancia magnética y gammagrafía ósea. La biopsia percutánea guiada por tomografía produjo diagnóstico de osteoblastoma y focos de necrosis. Se llevó a cabo la resección radical en bloque con márgenes libres del tumor y estabilización instrumentada. Resultados: Luego del tratamiento quirúrgico, el paciente ha evolucionado favorablemente, revirtiendo el déficit motor. El estudio anatomopatológico de la pieza confirma el diagnóstico preoperatorio. Discusión: La resección intralesional puede ser una opción en los estadios Enneking 2. En los estadios Enneking 3, puede ser útil la realización de una biopsia percutánea diagnostica, y como tratamiento definitivo se prefiere la resección en bloque. Conclusiones: El manejo del osteoblastoma espinal requiere un exhaustivo análisis clínico-imagenológico. La resección en bloque con márgenes libres es preferida en los casos avanzados para el manejo y disminuir el riesgo de recidivas. ***Nivel de Evidencia IV; Serie de casos[h].***

Descriptores: Osteoblastoma; Cirugía general; Cintigrafía; Biopsia.

RESUMO

Objetivo: Apresentar caso clínico e atualizar bibliografia. Material e Método: Masculino, 24 anos de idade, consultado devido a lombociatalgia direita com três anos de evolução, com topografia L5 e déficit motor (M4). A radiografia mostra uma lesão radiopaca entre a quarta e a quinta vértebras lombares, com obliteração do pedículo direito de L4. A tomografia identifica uma lesão lítica parcialmente circundada por esclerose, com um ninho central de três centímetros de diâmetro localizado no pedículo direito com acometimento do processo transverso e reação do espaço intertransversário (Enneking 3). É complementado com ressonância magnética e cintilografia óssea, biópsia percutânea guiada por tomografia diagnóstica: osteoblastoma e focos de necrose. A ressecção radical foi realizada em bloco, com margens livres do tumor e estabilização instrumentada. Resultados: Após o tratamento cirúrgico o paciente evoluiu favoravelmente, revertendo o déficit motor. O estudo anatomopatológico da peça confirma o resultado pré-operatório. Discussão: A ressecção intralesional pode ser uma opção nos estágios de Enneking 2. Nos estágios de Enneking 3, uma biópsia diagnóstica percutânea pode ser útil e a ressecção em bloco é preferida como um tratamento definitivo. Conclusão: O manejo do osteoblastoma espinal requer uma análise clínica e imagética exaustiva. A ressecção de bloco com margens livres é preferida em casos avançados para o gerenciamento e para diminuir o risco de recorrência. ***Nível de Evidência IV; Série de casos[h].***

Descritores: *Osteoblastoma; Cirurgia geral; Cintilografia; Biópsia.*

ABSTRACT

Objective: To present the clinical case and update the bibliography. Methods: A male patient, 24 years of age, sought treatment for right lumbosciatalgia of 3 years of evolution with topography L5 and motor deficit (M4). The radiograph showed a radiopaque lesion between the fourth and fifth lumbar vertebrae, with right pedicle effacement of L4. The tomography identified a lytic lesion, partially surrounded by sclerosis with a central nest of 3 centimeters in diameter located in the right pedicle with involvement of the transverse apophysis and reaction of the intertransverse space (Enneking 3). It was complemented by magnetic resonance and bone scintigraphy. The percutaneous biopsy guided by tomography yielded a diagnosis of osteoblastoma and foci of necrosis. A radical block resection was performed with clear tumor margins and instrumented stabilization. Results: After the surgical treatment, the patient evolved favorably, reversing the motor deficit. The anatomopathological study of the specimen confirms the preoperative diagnosis. Discussion: Intralesional resection may be an option in Enneking stage 2. In Enneking stage 3, a percutaneous diagnostic biopsy may be useful, and block resection is the preferred definitive treatment. Conclusions: The management of spinal osteoblastoma requires an exhaustive clinical-imaging analysis. Block resection with clear margins is preferred in advanced cases for management and to decrease the risk of recurrence. ***Level of Evidence IV; Case series[h].***

Keywords: *Osteoblastoma; General surgery; Radionuclide imaging; Biopsy.*

Trabajo realizado en el Hospital San Martín y Hospital Italiano de La Plata, Buenos Aires, Argentina.
Correspondencia: Pedro Luis Bazán. 51 Nro 1575 (CP 1900) La Plata, Buenos Aires – Argentina. pedroluisbazan@gmail.com

http://dx.doi.org/10.1590/S1808-185120181704179649

Recibido en 07/05/2017 acepto en 01/06/2018

INTRODUCCIÓN

El osteoblastoma (OBL) es un tumor óseo primario benigno y raro que produce hueso primario y que principalmente afecta a los huesos largos. La incidencia de OBL es baja y la proporción de pacientes de sexo masculino a femenino es de 2:1. Representa el 1% de todos los tumores óseos y cerca del 40% están localizados en la columna vertebral, siendo la gran mayoría, proveniente de los elementos posteriores.[1-3] Histológicamente, son indistinguibles de los Osteomas Osteoides (OO), más pequeños. El OBL es generalmente mayor de 2 cm de diámetro, mientras que el OO es de 1,5 cm o menos. Estas Neoplasias Oseas Primarias (NOP) tienden a predominar en la población pediátrica durante la segunda década de vida.[2-3]

Tanto el OBL como el OO se pueden presentar con un amplio espectro de manifestaciones clínicas. Entre un 15% y un 25% de estos tumores son agresivos localmente o tienen potencial de trasformación maligna.[1]

Según la literatura hay dos tipos de OBL. OBL Convencionales (OBLC) y OBL Agresivos. (OBLA) Radiográficamente, los OBLA tienen una mayor tendencia a presentar características líticas que su homólogo convencional.[3]

La resección quirúrgica es el principal tratamiento para el OBL espinal, con altas tasas de recurrencia en las resecciones subtotales. Algunos han propugnado Resecciones Totales (RTT) para tumores Enneking II y resecciones en bloque (RB) para los Enneking III o variantes OBLA.[4] Las RT son cirugias altamente invasivas, técnicamente más difíciles y están asociados con una alta morbilidad y mortalidad.[2,4]

La RB se refiere a la extirpación del tumor en una sola pieza. Otras opciones son el Curetaje (CU) o Resección Fragmentaria (RF) que se refiere a la resección intralesional deliberada.[2]

El manejo de estas NOP requiere un equipo multidisciplinario altamente especializado. La cirugía se considera un elemento clave en el tratamiento de estas. El logro de márgenes adecuados es fundamental para mejorar la supervivencia y disminuir la recurrencia local.

Aquí presentamos un caso de un paciente que presento un OBL en L4 y fue tratado mediante RB, y su seguimiento a los seis meses post operatorios.

MÉTODOS

Se presenta el caso de un paciente de sexo masculino de 24 años de edad que consulta por una lumbociatalgia derecha de 3 años de evolución; quien autorizo por escrito al presentación del caso en forma anónima; no siendo necesario el análisis del Comité de Ética.

Al examen físico presentó dolor lumbar con irradiación a miembro inferior derecho (territorio L4), con signo de Lasegue positivo y déficit motor M4.

En Rx se observa una lesión radiopaca entre la cuarta y quinta vértebra lumbar, con afectación del espacio intertransversario, de bordes difusos (Figura 1).

En tomografía computada se puede identificar un área lítica rodeada de esclerosis, con nido central de 2 centímetros de diámetro en el pedículo derecho de la cuarta vértebra lumbar con expansión hacia partes blandas circundantes y bordes irregulares, comprometiendo apófisis transversa derecha y reacción del espacio intertransversario (Figura 2).

En resonancia magnética nuclear se observa edema de los planos musculares paraespinales, y músculo psoas ipsilateral (Figura 3).

Se solicita centellograma, el cual indica una región hipercaptante en la cuarta vértebra lumbar.

Con la sospecha de una lesión de grado 3 de Enneking por las características imagenológicas (infiltración de partes blandas, bordes difusos, afectación de espacio intertransversario) se decide realizar biopsia percutánea guiada por tomografía.

A las 6 semanas se recibe el informe de anatomía patológica obteniéndose como resultado osteoblastoma y focos de necrosis.

Se plantea la resección en bloque del tumor, cuidando y siguiendo el recorrido de la raíz saliente a ese nivel.

Técnica quirúrgica:

Paciente en decúbito prono bajo anestesia general, con realces en tórax y pelvis y protección ocular. Se realiza cepillado y embrocado con solución antiséptica de clorhexidina. Se colocan campos estériles y se realiza una incisión mediana posterior, esqueletizando láminas. Luego de identificar nivel bajo fluoroscopía se colocan tornillos pediculares con técnica de manos libres en L3 y L5 bilaterales y en L4 izquierdo de 6 x 45 mm y barras. Se lleva a cabo disección roma con gasa liberando la cara anterior del espacio intertransversario. Se procede a resección en bloque del tumor , con escoplo y martillo, respetando márgenes (Figura 4).

Se lava con abundante solución fisiológica, se coloca suctor y se cierra por planos.

A las 48 horas sedestación, y a las 72 horas bipedestación.

RESULTADOS

A los 8 días de la resección en bloque del tumor se recolocó el tornillo pedicular izquierdo de L5 por mala posición, retirando puntos de sutura a los 15 días, y revirtiendo el déficit motor a los 3 meses de la intervención quirúrgica.



Figura 1. Rx de frente de columna lumbar donde se constata lesión que compromete el pediculo derecho de L4.



Figura 2. Corte axial de tomografía que muestra la lesion en arco posteior derecho.

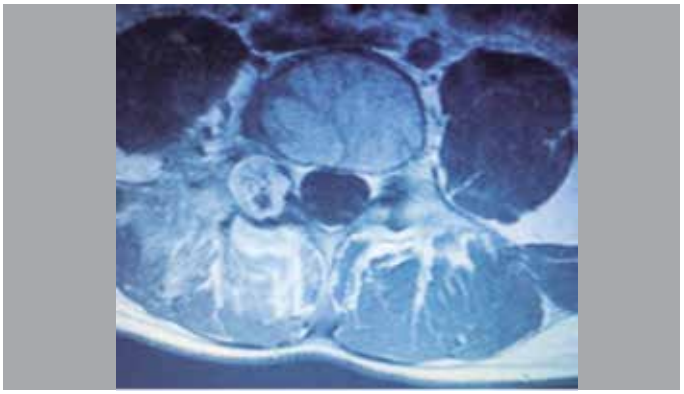

Figura 3. Corte axial ce Resonancia magnética Nuclear que muestra la lesión y su compromiso de partes blandas.

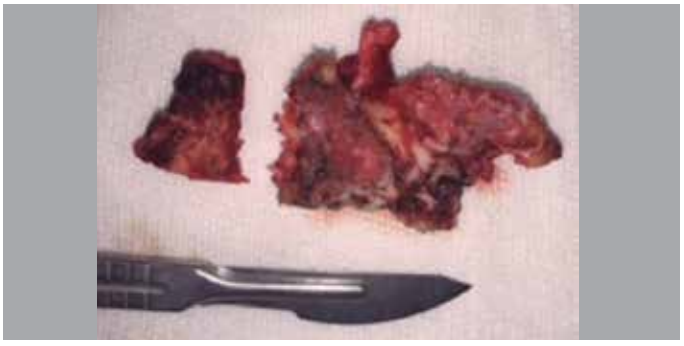

Figura 4. Imagen de pieza quirúrgica que muestra la resección en bloque.

A las 7 semanas se recibió el resultado definitivo del estudio anatomopatológico, que consistió en un bloque óseo, confirmando el diagnóstico preoperatorio, informando hueso trabecular con signos de remodelación, focos de osteoblastoma y áreas de necrosis.

DISCUSIÓN

El sistema Enneking para la estatificación y caracterización de los tumores óseos benignos se utiliza para definir el estadio de los OBL. La base radiográfica de los márgenes tumorales es la base de este esquema de clasificación. Las 3 etapas de este sistema se definen como latentes, activas y agresivas. Los OBL en estadio II de Enneking (activos), muestran una combinación de cambios líticos y escleróticos, con bordes bien definidos. Estos se asemejan a OO, con la región lítica en la periferia de un núcleo osificado, y no invaden los tejidos blandos circundantes. Las lesiones en estadio III (agresivos), presentan un comportamiento osteolítico predominante. Estos erosionan los márgenes del hueso cortical, pueden entrar en el canal espinal e infiltrarse en los tejidos blandos.[3]

La punción-aspiración con aguja fina puede ser usada en el diagnóstico preoperatorio. Ésta modalidad de diagnóstico puede ser usada para osteoblastomas así como también para otros tumores óseos espinales. Cuando la extensión epidural causa déficit neurológico, la punción-aspiración permite un diagnóstico precoz.[3]

Harrop[5] en una reciente revisión sistemática, encontraron que la variante OBLA (Enneking III) se asocia a una tasa de recurrencia local superior al 50% después de una RF, mientras que los OBLC (Enneking II) poseen una tasa de recurrencia entre 10 y 15%. En esta revisión (con una literatura de muy baja calidad) la RF puede ser fuertemente recomendada para OBLC (Enneking II), mientras que la RB, cuando es anatómicamente factible, es altamente recomendable para OBLA (Enneking III).[3]

Collignon[6] et al. obtuvieron conclusiones similares en su trabajo. Para el tratamiento de los OBLa (EIII), una estrategia más agresiva debe ser elegida. La resección que intenta la obtención de la pieza con márgenes libres debe ser la primera opción de tratamiento. Los riesgos de estos procedimientos más exigentes son justificados debido al mayor riesgo de recurrencia y progresión a la malignidad con tratamientos menos cruentos.

Cuando las limitaciones anatómicas o el volumen tumoral evitan la realización de una resección en bloque con márgenes apropiados, o cuando el paciente rechaza la morbilidad relacionada con la RB, o no se encuentra clínicamente apto para este tipo de cirugía, la Radioterapia (RT) puede ser una buena opción. La RT como adyuvante es también de valiosa utilidad en lesiones recurrentes o resecadas de manera incompleta.[1,3]

Múltiples estudios han demostrado resultados comparables a la población normal después de resección en bloque en los Scores de Calidad de Vida (SCV), solo unos pocos informaron puntuaciones ligeramente inferiores a la población general.[7] El componente "físico "de estos SCV suele ser el afectado después de la resección en bloque. Esto puede atribuirse a la resección de tejidos blandos (musculo, nervios) y reconstrucciones complejas, que resultan en deterioro de la columna vertebral. Se han demostrado mejoras en los valores en los SCV recién después de tres años después de la cirugía.[7] Como es de esperar, las puntuaciones de SCV son más bajas en los pacientes con carga tumoral activa en comparación con los pacientes que están libres de enfermedad.

La radioterapia para el tratamiento de los OBL es un tema controvertido entre los expertos. Se ha informado que la RT puede de hecho tener una asociación con el cambio sarcomatoso tardío y que es una modalidad terapéutica potencialmente ineficaz.[3] Otros han sugerido su utilidad como adyuvante después del legrado intralesional de los OBL EIII que pueden no ser susceptibles de resección en bloque.[2,3,5]

A pesar de una extensión aceptable de la resección, las tasas de recurrencia son aproximadamente del 10%.[3]

Un área de controversia después de la resección es si la fusión espinal debe realizarse. La definición precisa de la inestabilidad espinal no ha sido clara en la literatura clínica. El Spinal Oncology Study Group (SOSG) definió la inestabilidad espinal como "una pérdida de integridad espinal" como resultado de un proceso neoplásico, asociado a dolor relacionado con el movimiento, deformidad sintomática o progresiva, y / o compromiso neural bajo cargas fisiológicas.[1,3,5,8] El SOSG desarrolló recientemente el score de SINS (Spinal Instability Score) como un método para identificar la inestabilidad preoperatoria en la oncología espinal. Aunque fue descripto y se ha aplicado principalmente a la enfermedad metastásica espinal, algunos autores sugieren su utilización como guía para la toma de decisiones en relación a la necesidad o no de fusión.[8]

CONCLUSIÓN

El manejo del osteoblastoma espinal requiere un exhaustivo análisis clínico-imagenológico.

En caso de sospecha de tumor benigno estadio II de Enneking (activos), se puede optar por la resección intralesional y curetaje.

En cambio, para el estadio III (agresivos) puede ser útil la realización de una biopsia previa cuidando el recorrido de la punción, y la resección en bloque con márgenes libres se sugiere para el manejo de la lesión y para disminuir el riesgo de recidivas.

Todos los autores declaran ningún conflicto de intereses potencial con respecto a este artículo.

CONTRIBUCIÓN DE LOS AUTORES: PLB (0000-0003-0060-6558)* Planificación del trabajo, control de soporte bibliográfico, control de resultados, discusión de conclusiones y edición final. RAG (0000-0001-9489-5615)* Revisión bibliográfica, detalles técnicos. RAG y EAC (0000-0002-6113-5123)*, Discusión de conclusiones y borrador final. NMC (0000-0002-5851-2821)* Detalles técnicos, discusión de conclusiones y edición primaria. EAC Revisión bibliográfica, soporte imagenológico, armado de tablas. AEB (0000-0002-5568-867X)* y MM (0000-0002-5281-5645)* Discusión de conclusiones y edición primaria. *ORCID (*Open Researcher and Contributor ID*).

REFERENCIAS

1. Boriani S, Amendola L, Bandiera S, Simoes CE, Alberghini M, Di Fiori M, et al. Staging and treatment of osteoblastoma in the mobile spine: a review of 51 cases. Eur Spine J. 2012;21(10):2003–10.
2. Charest-Morin R, Dea N, Fisher CG. Health-Related Quality of Life After Spine Surgery for Primary Bone Tumour. Curr Treat Options Oncol. 2016;17(2): 9.
3. Galgano MA, Goulart CR, Iwenofu H, Chin LS, Lavelle W, Mendel E. Osteoblastomas of the spine: a comprehensive review. Neurosurg Focus. 2016;41(2):E4.
4. Elder BD, Goodwin CR, Kosztowski TA, Lo SF, Bydon A, Wolinsky JPK, et al. Surgical Management of Osteoblastoma of the Spine. Case Series and Review of the Literature. Turk Neurosurg. 2016;26(4):601-7.
5. Harrop JS, Schmidt MH, Boriani S, Shaffrey CI. Aggressive "benign" primary spine neoplasms: osteoblastoma, aneurysmal bone cyst, and giant cell tumor. Spine (Phila Pa 1976). 2009;34(22 Suppl):S39–47.
6. Collignon JC, Kalangu K, Flandroy P. [Benign osteoblastoma of the spine. Apropos of 4 cases with a case of spontaneous recovery]. Neurochirurgie. 1988; 34(4):262–70.
7. Fisher CG, Keynan O, Boyd MC, Dvorak MF. The surgical management of primary tumors of the spine: initial results of an ongoing prospective cohort study. Spine. 2005;30(16):1899–908.
8. Li Z, Zhao Y, Hou S, Mao N, Yu S, Hou T. Clinical Features and Surgical Management of Spinal Osteoblastoma: A Retrospective Study in 18 Cases. PLoS One. 2013;8(9):e74635.

HIDATIDOSIS VERTEBRAL: REVISIÓN BIBLIOGRÁFICA Y REPORTE DE CASO CLÍNICO

HIDATIDOSE VERTEBRAL: REVISÃO BIBLIOGRÁFICA E RELATO DE CASO CLÍNICO

VERTEBRAL HYDATIDOSIS: BIBLIOGRAPHICAL REVIEW AND CLINICAL CASE REPORT

Juan Manuel Velasco,[1] Santiago Sapriza,[1] Nicolás Galli,[1] Fernando Garcìa[1]

1. Centro del Deformidades de Columna – CE.DEF.CO, Montevideo, Uruguay.

RESUMEN

Presentaremos una revisión bibliográfica de la localización vertebral de la hidatidosis. Es una patología poco frecuente, agresiva localmente, con alta tasa de recurrencia y que requiere tratamiento clínico (medicaciones antihelmínticas) y quirúrgico, con descompresión del canal vertebral. Mostramos un caso clínico con seguimiento de más de 11 años, el que requirió tratamiento quirúrgico en 4 oportunidades. ***Nivel de Evidencia V; Estudio terapéutico-investigación de los resultados del tratamiento.***

Descriptores: Hidatidosis; Recurrencia; Procedimientos quirúrgicos operativos.

RESUMO

Estaremos apresentando uma revisão bibliográfica da localização vertebral da hidatidose, patologia de baixa frequência, localmente agressiva, com alta taxa de recorrência, que requer tratamento médico (antihelmíntico) e cirúrgico com a descompressão do canal espinhal. Nós reportamos um caso com seguimentos de mais de 11 anos, que exigiu tratamento cirúrgico em 4 oportunidades. ***Nível de Evidência V; Estudo terapêutico - investigação dos resultados do tratamento.***

Descritores: *Hididatidose; Recidiva; Procedimentos cirúrgicos operatórios*

ABSTRACT

We will present a literature review of the vertebral location of hydatidosis. It is a rare, locally aggressive condition with a high recurrence rate that requires clinical treatment (antihelminthic drugs) and surgery, with decompression of the spinal canal. We report a case with more than 11 years of follow-up, which required surgical treatment on 4 occasions. ***Level of Evidence V; Therapeutic-investigational study of treatment results.***

Keywords: *Hydatidosis; Recurrence; Surgical procedures, operative.*

INTRODUCCIÓN

La Hidatidosis Humana es una zoonosis causada por formas larvarias de tenias del género *Echinococcus* que se encuentran en el intestino delgado de los carnívoros. Aunque existen diferentes especies de Echinococcus descritas, solo dos de ellas; E. granulosus, E. multilocularis, son patógenos para los seres humanos.

Su ciclo vital incluye una fase de larva que suele producirse en vacas, cerdos u otros herbívoros, y una fase adulta o tenia que suele aparecer en perros u otros animales carnívoros. El ser humano se considera un intermediario accidental en el ciclo vital de los equinococos, en el cual se desarrolla el quiste hidático.

La hidatidosis presenta una distribución universal, siendo Australia, América del sur y nordeste de África zonas endémicas.

En Uruguay, la hidatidosis es una enfermedad endémica, se estima que 8 a 10.000 uruguayos son portadores de esta patología y no lo saben.[1]

La infestación de hidatidosis se ubica, principalmente, en hígado y pulmón.[2]

La hidatidosis ósea ocurre entre el 0,5 y 2% de todos los casos, siendo la la localización vertebral el 50% de todas las hidatidosis musculoesqueléticas; es seguida, en frecuencia, por otras localizaciones como la pelvis y huesos largos.[3]

La hidatidosis vertebral, si bien es una patología de baja de baja frecuencia, se debe considerar en toda compresión medular con imágenes quísticas en zona endémica. Por sus características anatomopatologicas suele presentarse clínicamente por dolor y compromiso neurológico. La imagenología suele ser inespecífica, sin embargo la RNM presenta características altamente sugestivas de esta patología. El tratamiento de esta enfermedad debe ser abordado por un equipo multidisciplinario. Felix Dévé quién tuvo una rol preponderante en la descripción de esta patología, en su trabajo clásico en 1948, la denomino como "el cáncer blanco" haciendo alusión al comportamiento agresivo, con alta tasa de recidiva y mal pronostico.[4]

El tratamiento quirúrgico raramente es curativo, existiendo múltiples técnicas y procedimientos descriptos según la topografía vertebral de esta patología. El pronostico suele ser malo con alta tasa de recidiva.

CASO CLÍNICO

Se trata de un paciente de sexo masculino de 52 años, procedente de medio rural sin antecedentes personales patológicos a destacar.

En junio del 2006 ingresa al servicio por presentar cuadro de paraparesia de miembros inferiores y parestesias, acompañado de alteración esfinteriana con reflejos osteotendinosos disminuidos bilateral. Imagenología: voluminosa lesión quística paravertebral derecha a nivel T9 y T10, multitabicada en estrecha relación con los cuerpo vertebrales que presentan alteración de la morfología. Se destaca el compromiso del canal por formaciones quísticas que comprimen el saco. (Figura1)

Se intervino de urgencia con equipo de traumatólogos especializados en cirugía vertebral y cirujanos de tórax. Con el paciente en decúbito lateral izquierdo, se realizó un abordaje por toracofrenolaparotomía. Se resecó un gran quiste de 10 x 8 centímetros

Trabajo realizado en: Centro del Deformidades de Columna (CE.DEF.CO), Montevideo, Uruguay.
Correspondencia: Juan Manuel Velasco. Av. Luis A. de Herrera, 2226. Montevideo, Uruguai. CP 11.600. jmvelasco1978@gmail.com

CC BY

http://dx.doi.org/10.1590/S1808-185120181704191824

Coluna/*Columna.* 2018;17(4):326-9

Recibido en 20/02/2018 acepto en 25/07/2018

paravertebral derecho con extensión intravertebral y múltiples vesículas de menor tamaño. Posteriormente fue tratado con anihelminticos, desconociendo la duración del tratamiento. No presento complicaciones y su sintomatología revirtió completamente. El estudio anatomopatológico confirmo la sospecha clínica.

En 2006 es intervenido por quiste hidático hepático.

En abril del 2010 presento cuadro clínico progresivo caracterizado por dolor toracolumbar intenso y alteraciones sensitivas en territorio de nervios intercostales agregando paraparesia severa. RNM: formación quística multitabicada paravertebral derecha a nivel T9 y T10 hiperintensa en T2 e hipointensa en T1 de 30 por 20 mm. Esta presenta invasión del canal por el neuroforamen izquierdo comprimiendo el cordón medular. (Figura2) Se realizo un abordaje posterior centrado en T9-T10, laminectomía de T9 y parte de T10, se libera saco y se resecan quistes y membranas hidáticas. Se utiliza agua oxigenada , dejando actuar por varios minutos. El paciente evoluciona favorablemente, retrocediendo sintomatología completamente.

En mayo del 2012 presenta cuadro clínico progresivo de 3 meses de evolución caracterizado por dolor lumbar que le impedía realizar tareas habituales, agregando disminución de fuerzas en miembros inferiores y parestesias en región plantar. RNM: alteración de señal medular y morfología de cuerpos de T9 y T10. Formaciones quísticas intrarraquídeas a nivel T9-T10, de diámetro mayor 24 mm que comprime saco y medula. Además presenta quistes paravertebrales derecho en relación a zona postquirúrgica. (Figura 3) Por lo que en agosto del 2012 es intervenido por 3 era vez. Se realiza un abordaje posterior, sobre cicatriz previa. Se remueve membranas adheridas al saco, se extrae gran cantidad de vesículas. Se dejando el saco libre. A los dos mese revirtió completamente la sintomatología , presentando buena evolución.

En marzo del 2017 reinstala alteraciones neurológicas, a predominio sensitivo con claudicación neurogénica y dolor intenso. RNM: Formaciones quísticas en relación con neuroforamenes derechos T8-T9 y T9.T10 y paravertebral derecho que comprime y desplaza la medula ese nivel. La medula presenta desde T8 a T10 hiperintensidad de señal en T2, compatible con edema por compresión. (Figura 4) Visto nuevamente en ateneo multidisciplinario, se plantea

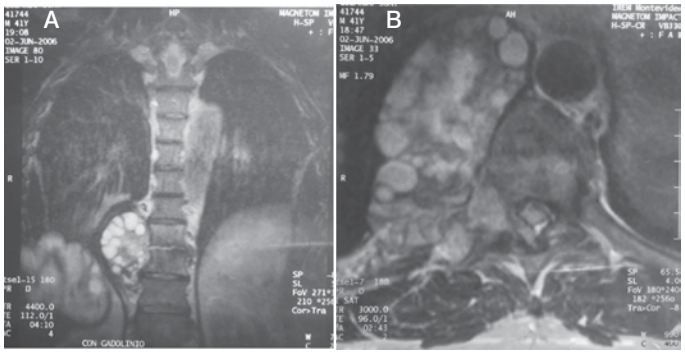

Figura 1. RNM 2006 con gadolino, (A) corte coronal; voluminosa lesión quística paravertebral derecha a nivel T9 y T10, multitabicada. (B) corte axial: compresión del canal medular. Cuerpo vertebrales presentan alteración de la morfología.

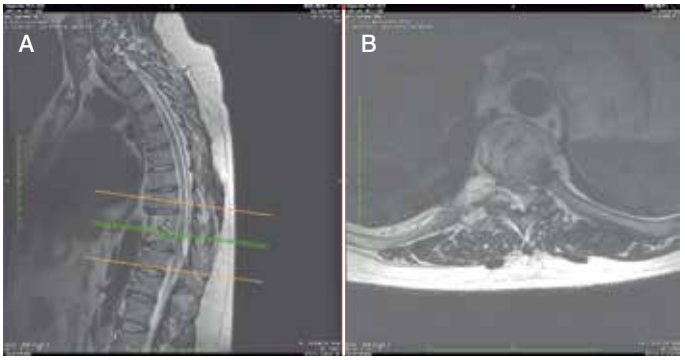

Figura 2. RNM 2010 secuencia T2, (A) corte sagital; compromiso de los cuerpos vertebrales y disco. (B) corte axial; invasión del canal a través del neuroforamen izquierdo comprimiendo el cordón medular

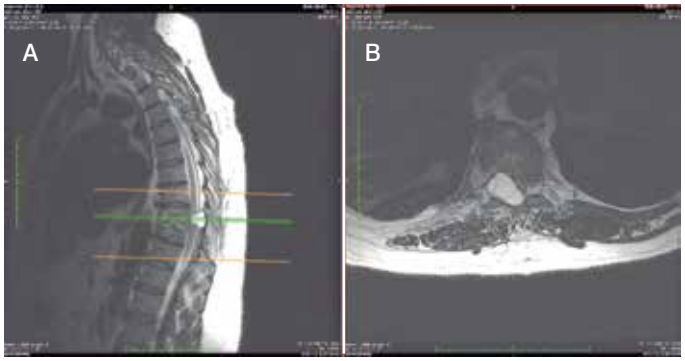

Figura 3. RNM 2012 secuencia T2, (A) corte sagital (B) corte axial. Alteración de señal medular y morfología de cuerpos de T9 y T10.

la descompresión anterior por toracotomía. Con el paciente el decúbito lateral izquierdo contando con monitorización de potenciales se realizo incisión sobre cicatriz previa. Se identifico tumoración paravertebral rodeada por una pseudocapsula. Se incidió en pseudocapsula identificándose importante cantidad de vesículas. (Figura5) Una vez resecada estas y la pseudocapsula, se extrae vesículas del canal dejando el saco libre. (Figura6) Se realiza control con intensificador de imágenes. Desde que se identifican vesículas, se realizan lavados con agua oxigenada de forma regular. Cierre por planos dejando dos drenajes de tórax. De forma adyuvante se inicio con albendazol. El paciente presentó una evolución favorable con remisión completa de su sintomatología. A los tres meses postoperatorio se encuentra asintomático realizando actividades laborales sin secuelas neurológicas.

METHODOS

EL paciente autorizo cirugía , fotografías y publicación científica de su patología y tratamiento mediante consentimiento medico firmado en forma totalmente libre y con toda la información esclarecida

Este trabajo esta aprobado por el código de ética de nuestra institución. N^0 360

DISCUSIÓN

La hidatidosis es una de las zoonosis de mayor frecuencia, incidencia y prevalencia en nuestro país. Según un estudio de la comisión nacional honoraria de zoonosis, se estima que existen entre 8 a 10.000 uruguayos portadores de esta patología que no lo saben, con una tasa de prevalencia de 1,3 a 3,8 casos por 1.000 habitantes.[5] Constituye desde 1939 una enfermedad de denuncia obligatoria en nuestro país.

La hidatidosis es causada por las larvas de *echinococcus granulosus* o *echinococcus multilocularis*. El céstode adulto, mide de 3 a 6 mm y vive en el yeyuno del huésped definitivo, que en nuestro medio suele ser el perro. Los huevos son expulsados con las heces. De modo que, el hombre, que es el huésped intermediario, se infesta al ingerir accidentalmente esos huevos. A nivel del duodeno se libera embrión que atraviesan la mucosa y alcanzan la circulación portal. Este, si no es eliminado por el huésped continua su recorrido donde pasa al hígado, que es la localización más frecuente de esta infección. A veces, las larvas pasan la primera barrera hepática y alcanzan los pulmones. Es más raro que las larvas consigan alcanzar la circulación arterial y así afectar a otros tejidos, como el cerebro, el riñón o el hueso. Se plantea la posibilidad de diseminación del parasito por vías venosas alternativas a través de un shunt venosos porto-vertebral y el pasaje retrogrado del parasito de la vena cava inferior a plexo venoso retroperitoneal y peridural.[6] Si bien esto explicaría la posible vía de diseminación, no así la alta incidencia de compromiso del sector torácico. Es así que se sugiere un papel preponderante en la diseminación del embrión a la columna vertebral a través de la vena ácigos.[7]

El sitio de infestación mas frecuente es el hígado 75% seguido de pulmón 15%. El compromiso óseo es poco frecuente, del 0,5 a 2% de los casos . De estos, la columna vertebral representa el 50 %. El sector torácico es el sitio de mayor incidencia con el 50%, seguido por la región lumbar y sacra con 20% cada una y cervical 10%.[8]

Existen dos tipos de hidatidosis, la primaria, provocada por



Figura 4. RNM 2017 (a) secuencia T2 parasagital dereecha, (b) corte axial (c) sagital secuencia STIR (d) secuencia T2 sagital. Se observan formaciones quísticas en relación con neuroforamenes derechos T8-T9 y T9.T10 y paravertebral derecho que comprime y desplaza la medula ese nivel. La medula presenta desde T8 a T10 hiperintensidad de señal en T2, compatible con edema por compresión.

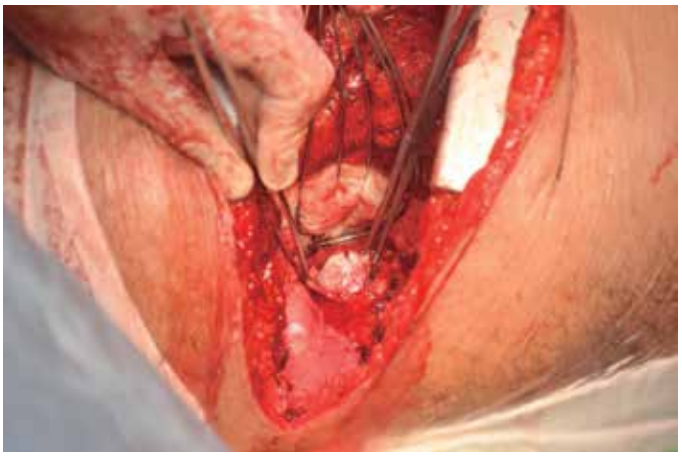

Figura 5. Se incidió en pseudocapsula visualizando importante cantidad de vesículas.

la evolución del embrión hexacanto y la secundaria. Esta última es consecuencia de la rotura espontanea o siembra accidental operatoria de un quiste hidático.

La afectación ósea es frecuentemente causada de forma primaria, siendo de forma secundaria rara.[9] El embrión puede llegar a la vértebra a través de la circulación arterial, alojándose en cualquier parte de la misma. El parásito afecta con mayor frecuencia regiones más vascularizadas, como el cuerpo vertebral, pudiendo presentar extensión intradural, intramedular y tejidos blandos paravertebrales. La infestación de la columna vertebral suele comenzar como una infiltración multivesicular del hueso esponjoso del cuerpo que se suele extender a pedículos y laminas. El crecimiento de estos suele respetar el disco intervertebral ya que los quistes no comprometen el periostio, al menos en etapas tempranas.

El daño a este nivel es provocado principalmente por dos mecanismos; por un lado un efecto mecánico que determina la compresión de estructuras óseas y vasculares, provocando necrosis por obstrucción de vasos sanguíneos. Mientras que por otro lado presenta un efecto celular, que estimula la proliferación osteoclástica, responsable de la destrucción ósea.

La hidatidosis vertebral fue clasificada por Braitwaite y Lees en 5 tipos. 1) QH primaria intramedular, 2) QH intradural extramedurar, 3) QH intraespinal extradural, 4) Hidatidosis vertebral, 5) hidatidosis paravertebral. También describió la denominada “Dumbell Formation” cuando las vesículas dentro del canal se extienden a través del neuroforamen. Este último tipo corresponde a el caso detallado.[10]

Histológicamente, el quiste hidático, presenta dos capas, una interna, la germinativa y una externa, acelular que mide 60 - 70 μm. La reacción granulomatosa del huésped provoca lo formación de una tercera capa denominada adventicia. Esta ultima no la encontramos en el hueso. El contenido líquido es claro, casi como "agua de roca". La capa germinal da lugar a vesículas en las que se desarrollan protoescólices, con 4 ventosas y corona de ganchos (escólices). Estas vesículas pueden encontrarse adheridas a la pared o libres, en el liquido. El conjunto de restos de membranas y protoescólices, constituyen la denominada "arenilla". El tamaño del quiste es variable de pocos milímetros a mas de 15 cm.[11]

El diagnostico de hidatidosis vertebral es en general tardío. Esto se debe al crecimiento lento, expresándose clínicamente cuando la enfermedad se encuentra en etapas evolucionadas. Las manifestaciones clínicas son inespecíficas y consecuencia del efecto compresivo. La compresión medular es la presentación clásica de esta enfermedad reportándose entre 47 a 73 % de los casos, seguida por dolor.[12] Otras manifestaciones clínicas menos frecuentes son; dolor radicular, claudicación neurogénica y en menor frecuencia alteración esfinteriana.

La baja frecuencia de esta enfermedad obliga a considerar otros diagnósticos diferenciales como mal de Pott, osteomielitis bacteriana o micotica, cordoma, sarcoma y quiste aracnoideo entre otros.

El diagóstico se realiza basado en los pilares clínico, imagenológico y anatomopatologico, apoyado en la serología. Dentro de esta última, se destaca el uso de ELISA, con una sensibilidad aproximada de 86% y una especificidad de 93%.[13]

Los estudios imagenológicos complementarios son radiografia simple, TC y RNM. La radiografía es inespecífica y no aporta información en cuanto a la etiología. Los hallazgos radiológicos se caracterizan por presentarse como una lesión osteolítica quística, única o múltiple, de carácter expansivo, mal delimitada, con ausencia de reacción perióstica.[14]

La TC, nos sirve para cuantificar los cambios destructivos a nivel óseo. La RNM es el estudio de elección ya que permite visualizar imágenes características, siendo un pilar diagnostico. La mayor ventaja que aporta, es que permite valorar exactamente la relación entre los quistes y la medula espinal, fundamental para realizar el plan quirúrgico.

Fahl et al describieron las características del quiste hidático en las RNM. Detallaron las características de los quistes intradurales y extradurales. Las secuencias en T1 son particularmente sensibles para identificar los quistes hidáticos y su relación con las estructuras vecinas. En T1 el quiste multilocular tiene una intensidad de señal similar al músculo, en T2 los quistes hijos son hiperintensos.[15]

Algunos autores, describen que se trata de quistes viables cuando el contenido es hiperintenso. Mientras que una disminución de señal del quiste y aumento de señal de las paredes indican que se trata de un quiste en vías de degeneración.

El tratamiento de esta patología es médico quirúrgico. A diferencia de otras localizaciones, en el quiste hidático vertebral no es posible la resección completa de los quistes por las complicaciones que esto significa. En general, la descompresión del canal por medio de laminectomía es el procedimiento mas empleado, acompañado de la excéresis de los quistes.[15,16]

La estabilización por medio de instrumentación se debe considerar en casos de inestabilidad mecánica. Esta, puede ser provocada por la necesidad de amplias liberaciones con fin de liberar el canal, como por el compromiso lítico propio de esta enfermedad.



Figura 6. (A) resección de vesículas, (B) exploración del canal (C) material obtenido, obsérvese múltiples vesículas rotas.

En un estudio que realizo una revisión sistemática de esta patología mostro que en mas del 90% de los casos fue efectuada una laminectomia.[17] En casos donde existe colapso del cuerpo vertebral y compromiso del canal, el paciente se puede beneficiar de una vía anterior o anterolateral con el fin de realizarla vertectomía y colocación de una caja para la estabilización circunferencial.[18]

La localización y extensión de la lesión son los principales variables que determinan las vías de abordaje quirúrgico. Es así, que el caso presentado fue intervenido en primer instancia por vía anterior a través de toracotomía, en dos oportunidades por vía posterior, dado que la compresión era predominantemente en ese sector. En último instancia fue intervenido nuevamente por vía anterior, dado que la mayor volumen de vesículas como la compresión era anterior.

Se han descripto múltiples alternativas en cuanto a métodos de fijación como el uso de tornillos pediculares, cajas de titanio, asociado a cemento e injerto autólogo entre otros, con resultados variables.[19]

Estos procedimientos pueden provocar complicaciones graves, llegando a comprometer la vida del paciente. Las paredes de los quistes se pueden romper por mínimos traumatismos durante la cirugía como espontáneamente, provocando la recurrencia a nivel local hasta el desarrollo de una reacción anafiláctica por contacto con el líquido del quiste.[20]

La ruptura del quiste no es infrecuente en hidatidosis vertebral ya que se encentran delimitados por estructuras óseas, rígidas en espacios reducidos. Se han reportados tasas de ruptura de hasta 44%, principalmente en quistes extradurales.[21,22]

El uso de drogas antihemínticas como albendazol o mebenadazol se usan en conjunto con el tratamiento quirúrgico. El tiempo por el cual se usa estas drogas postoperatorias es discutido. Dentro de la familia de los benzimidazoles, el albendazol ha mostrado resultados satisfactorios en múltiples trabajos.[23]

Si bien se ha demostrado casos de curación, tienen como objetivo prevenir la recidiva y la diseminación en caso de rotura de un quiste.[23]

Algunos autores sugieren la irrigación de la herida con suero hipertónico luego de la resección de los quistes. El objetivo es la destrucción del parasito por medios osmóticos, sin embargo, esto no esta comprobado para hidatidosis vertebral.

La mayor complicación del QH vertebral es la recurrencia, con tasas de 30 a 89%.[24,25] Constituye esto, una de las principales causas por el cual esta patología tiene un mal pronóstico. Sin embargo, existen escasos estudios que valoren sobrevida a largo plazo

CONCLUSIÓN

La hidatidosis vertebral es uno de los diagnósticos diferencial ante la presencia de imágenes quísticas osteolíticas con compresión medular, especialmente en áreas endémicas como nuestro país. Se trata de una patología compleja que requiere un abordaje multidisciplinario integrado por traumatólogo especializado en cirugía vertebral, neurocirujano, cirujano de tórax y parasitólogo. El tratamiento es medico-quirúrgico, siendo en general la descompresión del canal y resección de quistes por abordajes anteriores, posteriores o combinados. Esto se acompaña de drogas antihelmínticas. La estabilización se realiza principalmente en caso de presentar inestabilidad. El tratamiento raramente es curativo y la tasa de recidiva es alta requiriendo en general múltiples cirugías. Por las características antes mencionadas es que el pronostico es malo.

Todos os autores declaram não haver nenhum potencial conflito de interesses referente a este artigo.

CONTRIBUIÇÃO DOS AUTORES: Todos los autores, participaron activamente en al discusion de los resultados, realizaron revision y aprobacion de la version final del trabajo. Cada autor contribuyó individual y significativamente al desarrollo del manuscrito. JMV(0000-0001-8063-3091)* y SS (0000-0003-1423-5540)* fueron los principales contribuyentes en la redacción del manuscrito. JMV, SS, FG (0000-0001-6163-1402)*, y NG (0000-0003-3830-5902)* participaron en la cirugía , siguieron a los pacientes y reunieron datos clínicos. FG, NG ,SS realizaron la búsqueda bibliográfica, Y todos realizaron la revisión del manuscrito y contribuyeron al concepto intelectual del studio. *ORCID (*Open Researcher and Contributor ID*).

REFERENCIAS

1. Turnes AL. La Hidatidosis humana: una enfermedad olvidada**.** Órgano oficial de la comisión zoonosis del Uruguay. Zoonosis.2011;2:4-5.
2. **Montúfar-Valer A, HuapayaJurado FL. Características clínicas, radiológicas y laboratoriales de pacientes con hidatidosis hepática en un hospital de referencia nacional, Lima 1997-2010. Rev Gastroenterol Perú. 2014;34(3):203-9.**
3. **Neumayr A,Tamarozzi F, Goblirsch S, Blum J, Brunetti E. Spinal Cystic Echinococcosis – A Systematic Analysis and Review of the Literature: Part 2. Treatment, Follow-up and Outcome. PLoS NeglTrop Dis. 2013;7(9):e2458.**
4. Dévé F. L'Echinococcose osseuse. Montevideo: Monteverde y Cia;1948.
5. Irabedra P, Elola S. Estrategias para la vigilancia , control y prevención de la equinococosis quisitcas en áreas de riesgo. Órgano oficial de la comisión zoonosis del Uruguay. Zoonosis.2011;2:14-16.
6. Pamir MN, Ozduman K, Elmaci I. Spinal hydatid disease. Spinal Cord. 2002;40(4):153-60.
7. Sener RN, Calli C, Kitis O, Yalman O. Multiple, primary spinal-paraspinal hydatid cysts. Eur Radiol. 2001;11(11):2314–6.
8. **Kafaji A, Al-Zain T, Lemcke J, Al-Zain F. Spinal manifestation of hydatid disease: a case series of 36 patients. World Neurosurg. 2013;80(5):620–6.**
9. Islekel S, Ersahin Y, Zileli M, Oktar N, Oner K, Ovul I, et al. Spinal hydatid disease. Spinal Cord. 1998;36(3):166-70.
10. Patel D1, Shukla D. Back bugged: A case of sacral hydatid cyst. J Neurosci Pract. 2010;1(1):43-5.
11. Braithwaite PA, Lees RF. Vertebral hydatid disease: radiological assessment. Radiology. 1981;140(3):763-6.
12. **Hegglin D, Bontadina F, Deplazes P. Human–wildlife interactions and zoonotic transmission of Echinococcus multilocularis. Trends Parasitol. 2015;31(5):167–73.**
13. Keshmiri M, Baharvahdat H, Fattahi SH, Davachi B, Dabiri RH, Baradaran H, et al. Albendazol versus placebo en el tratamiento de la equinococcosis. Trans RSoc Trop Med Hyg. 2001;95(2) 190-4.
14. Munoz P. Diagnóstico y tratamiento de la hidatidosis. Rev chil infectol. 2007;24(2):153-4.
15. Resnick D. Osteomielitis, artritis séptica e infecciones de partes blandas: organismos. In: Resnick D, editor. Huesos y articulaciones en imagen. Madrid: Marbán; 2001. p. 684-716.
16. Song X, Liu D, Wen H. Diagnostic pitfalls of spinal echinococcosis. J Spinal Disord Tech. 2007;20(2):180-5.
17. Pesudo JV, Laguía M, Roldán P, Pallardó Y, Cerdá M, Blasco C, et al. Equinococosis vertebral: a propósito de un caso. Neurocirugía. 1998;9(3):199-272.
18. **Neumayr A,Tamarozzi F, Goblirsch S, Blum J, Brunetti E. Spinal Cystic Echinococcosis – A Systematic Analysis and Review of the Literature: Part 2. Treatment, Follow-up and Outcome. PLoS NeglTrop Dis. 2013;7(9):e2458.**
19. **Kaloostian PE, Gokaslan ZL. Spinal Hydatid Disease: A Multidisciplinary Pathology. World Neurosurg. 2015;83(1):52-3.**
20. Yildiz Y, Bayrakci K, Altay M, Saglik Y. The use of polymethylmethacrylate in the management of hydatid disease of bone. J Bone Joint Surg Br. 2001;83(7):1005-8.
21. Neumayr A, Troia G, de Bernardis C, Tamarozzi F, Goblirsch S, Piccoli L, et al. Justified concern or exaggerated fear: the risk of anaphylaxis in percutaneous treatment of cystic echinococcosis-a systematic literature review. PLoS Negl Trop Dis. 2011;5(6):e1154.
22. Altinors N, Bavbek M, Caner HH, Erdogan B. Central nervous system hydatidosis in Turkey: a cooperative study and literature survey analysis of 458 cases. J Neurosurg. 2000;93(1):1-8.
23. García-Vicuña R, Carvajal I, Ortiz-Garcia A, López-Robledilo JC, Laffón A, Sabando PPrimary solitary Echinococcosis in cervical spine. Postsurgical successful outcome after long-term albendazole treatment. Spine (Phila Pa 1976).2000;25(4):520-3.
24. Lam KS, Faraj A, Mulholland RC, Finch RG. Medical decompression of vertebral hydatidosis. Spine (Phila Pa 1976). 1997;22(17):2050-5.

REDUCTION AND INTERNAL FIXATION OF COMPLEX FRACTURES OF THE ODONTOID BY THE TRANSORAL APPROACH

REDUÇÃO E OSTEOSSÍNTESE DE FRATURA COMPLEXA DO ODONTOIDE POR VIA TRANSORAL

REDUCCIÓN Y FIJACIÓN INTERNA DE FRACTURAS COMPLEJAS DE LA ODONTOIDES POR LA VÍA TRANSORAL

Geraldo de Sá Carneiro,[1] Deoclides Lima Bezerra Júnior,[1] Juliano Rodrigues Chaves,[1] Saul Cavalcanti de Medeiros Quinino,[1] Aline Figueiras da Trindade[2]

1. Hospital da Restauração, Spine Department of the Neurosurgery Service, Recife, PE, Brazil.

2. Universidade de Pernambuco, School of Medical Sciences, Recife, PE, Brazil.

ABSTRACT

Type II odontoid fractures with irreducible posterior displacement are uncommon, and can cause spinal cord compression, respiratory failure and even death. Treatment is usually surgical, with transoral decompression and posterior fusion or with reduction and fusion of C1-C2 by the transoral approach. We describe a case of type II odontoid fracture with irreducible posterior atlantoaxial dislocation that was treated exclusively by the transoral approach with osteosynthesis of the odontoid, thus preserving functional segmental mobility. ***Level of Evidence III; therapeutic study.***

Keywords: Atlanto-axial joint; Arthrodesis; Fracture fixation, internal; Odontoid process; Spinal injuries.

RESUMO

As fraturas do odontoide tipo II com deslocamento posterior irredutível não são comuns e podem causar compressão medular, insuficiência respiratória e até óbito. O tratamento habitualmente é cirúrgico, com descompressão transoral e fusão posterior, ou com a redução e fusão C1-C2 pela via transoral. Descrevemos um caso de fratura do odontoide tipo II, com deslocamento atlantoaxial posterior irredutível, que foi tratado exclusivamente por via transoral, com a osteossíntese do odontoide, preservando, assim, a mobilidade funcional segmentar. ***Nível de Evidência III; Estudo terapêutico***

Descritores: *Articulação atlantoaxial; Artrodese; Fixação interna de fraturas; Processo odontoide; Traumatismos da coluna vertebral.*

RESUMEN

Las fracturas tipo II de la odontoides con desplazamiento posterior irreductible son poco comunes y pueden causar compresión de la médula espinal, insuficiencia respiratoria e incluso la muerte. El tratamiento suele ser quirúrgico con descompresión transoral y fusión posterior o con reducción y fusión de C1-C2 por vía transoral. Se describe un caso de fractura tipo II de la odontoides con luxación atlantoaxial posterior irreductible que fue tratada exclusivamente por vía transoral con osteosíntesis de la odontoides, preservando así la movilidad segmentaria funcional. ***Nivel de Evidencia III; Estudio terapéutico.***

Descriptores: *Articulación atlantoaxoidea; Artrodesis; Fijación interna de fracturas; Apófisis odontoides; Traumatismos vertebrales.*

INTRODUCTION

Odontoid fractures are relatively common, corresponding to 20% of all acute cervical fractures. However, fracture of the odontoid process with posterior atlantoaxial dislocation is uncommon. Patients with this type of injury rarely survive. Its occurrence is not well known in the literature, but it is believed that there are two incidence peaks: one in young people and another in people aged 70 and older.[1]

These fractures are generally realigned with cervical traction. However, those cases that reduction is not achieved are a challenge. In general, anterior decompression through transoral approach is proposed, with subsequent fusion or decompression and anterior fusion C1-C2 with specific instruments.[2-4]

We report another technique, in which we carry out reduction and osteosynthesis of the fracture using a transoral approach.

METHODS

This is a case report of a surgical therapeutic approach in a patient with a type II odontoid fracture and irreducible posterior displacement. An Informed Consent Form was duly signed by the patient. This study was not submitted to the Research Ethics Committee.

CASE REPORT

We report a case of a 34 year-old patient, male, healthy, not smoker, non osteoporotic, who was victim of motorcycle accident. On admission, he complained of neck pain and retroauricular pain. Neurological examination revealed no abnormalities and there was no associated trauma. Imaging tests showed a fractured odontoid Type II associated with posterior atlantoaxial dislocation and

Study conducted at the Neurosurgery Service of Hospital da Restauração, Recife-PE, Brazil.
Correspondence: Geraldo de Sá Carneiro. Av. Agamenon Magalhães, Derby, Recife, PE, Brasil. 52010-040. geraldo_sa@yahoo.com

CC BY

http://dx.doi.org/10.1590/S1808-185120181704172951

Received on 12/02/2016 accepted on 05/24/2018

involvement of the spinal canal. (Figure 1) Reduction by cervical traction was attempted, without success. A combined transoral approach to decompression followed by posterior cervical fusion was designed.

The patient was taken to the operating room and initially approached by transoral access. We observed the fracture line, where the odontoid process was ankylosed and dislocated posteriorly. After osteotomy performed with the drill in the fracture line, the head was slightly bent and complete reduction of the posterior dislocation of the odontoid process was observed. As the osteotomy resulted in a gap, we removed the iliac graft and placed it between the odontoid and C2 body. Fixation of the fracture was then performed using a mini-plate 2.4 mm. (Figure 2, 3, 4 and 5)

The patient had an uneventful postoperative period and was discharged with instructions to wear a cervical collar for 6 weeks. Patient is now in the twenty-third month of follow-up, with no complaints of pain and with established fusion and cervical mobility preserved. (Figure 6)

DISCUSSION

Type II odontoid fracture with irreducible atlantoaxial dislocation although uncommon, can be associated with complex deformities of the craniocervical junction and represents a potential risk for neurological and medical complications such as cervical myelopathy, respiratory failure and even death.[5,6]

The consensus is that these fractures should be treated surgically. In these cases, the posterior cervical approach is commonly used and involves higher morbidity and - in some cases - the inability to completely reduce the fracture.[3,4,6,7] Fa Jing Liu et al.



Figure 1. Sagittal CT scan cut showing the odontoid Type II fracture with posterior atlantoaxial dislocation.

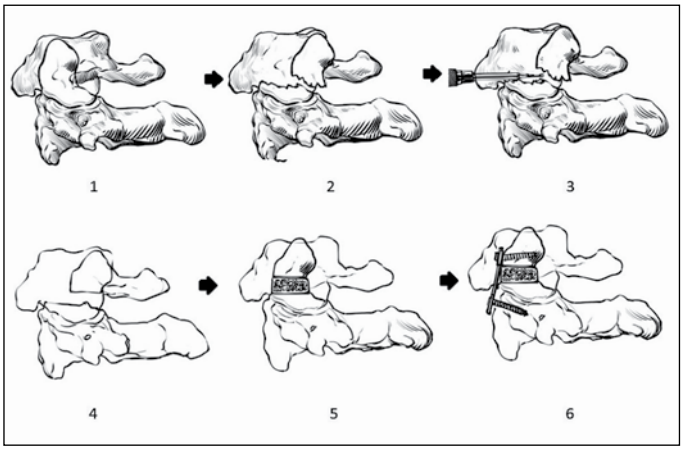

Figure 2. Step by step sketch of the surgical operation.



Figure 3. Intraoperative image of mini-plate 2.4 mm used.



Figure 4. Sagittal CT scan showing fracture osteosynthesis, graft positioned between the odontoid process and body C2 and good cervical alignment.



Figure 5. Axial CT scan showing well positioned screws on the odontoid process and the body of C2.

in 2005 described an interesting option. They developed a plate implanted by the transoral approach (TARP System), which enabled reduction and C1-C2 stabilization with a good fusion rate.[2] In 2009, an artificial atlantodens joint was designed in the laboratory that could also be used in these patients, preserving cervical mobility.[5]

We report another alternative for the treatment of Type II odontoid fractures with posterior irreducible displacement. Instead of fusing C1-C2, we performed osteosynthesis of C2 by the transoral approach. Thus, we managed to realign the fracture, stabilize it, ensure preservation of cervical mobility, and reduce morbidity and surgical time in non-osteoporotic and non-smoker patients.



Figure 6. Cervical mobility preserved.

CONCLUSIONS

We conclude that the reduction and osteosynthesis of the odontoid fracture with irreducible posterior displacement through the transoral approach is feasible, safe and effective in non-osteoporotic young patients without comorbidities.

All authors declare no potential conflict of interest related to this article.

CONTRIBUTION OF THE AUTHORS: This manuscript, which is a uni-institutional study, has five authors. Each author made significant individual contributions to this manuscript. DLBJ (0000-0002-6493-350X)* was the main contributor in the writing of the manuscript. AFT (0000-0003-3974-8246)* was responsible for its translation into English and Spanish, editing and production of the images. GSC (0000-0002-5518-317X)* was the chief surgeon. DLBJ, JRC (0000-0001-7919-7384)* and SCMQ (0000-0001-9540-0020)* were the assistant surgeons, and performed patient follow-up and gathering of clinical data. DLBJ and AFT carried out the bibliographic research and revision of the manuscript, and contributed to the intellectual concept of the study. *ORCID (Open Researcher and Contributor ID).

REFERENCES

1. Zhang K, Xu J, Wang Q, Wang G, Wu Z, Xia H, et al. Treatment of Dens Fractures With Posterior Atlantoaxial Dislocation With Transoral Atlantoaxial Dislocation With Transoral Atlantoaxial Reduction Plate Surgery. Spine (Phila Pa 1976). 2012;37(7):E451-5.
2. Yin Q, Ai F, Zhang K, Chang Y, Xia H, Wu Z, et al. Irreducible Anterior Atlantoaxial Dislocation: onde-stage treatment with a transoral atlantoaxial reduction plate fixation and fusion. Report of 5 cases and review of the literature. Spine (Phila Pa 1976). 2005;30(13):E375-81.
3. Ryken TC, Hadley MN, Walters BC, Aarabi B, Dhall SS, Gelb DE, et al. Management of Acute Combination Fractures of the Atlas and Axis in Adults. Neurosurgery. 2013;72(Suppl 2):151-8.
4. Ryken TC, Hadley MN, Walters BC, Aarabi B, Dhall SS, Gelb DE, et al. Management of Isolated Fractures of the Axis in Adults. Neurosurgery. 2013;72(Suppl 2):132-50.
5. Lu B, He JX, Zhao GC, Li HP, Wang D. Artificial atlanto-odontoid joint replacement through a transoral approach. Eur Spine J. 2009;18(1):109-17.
6. Wang S, Wang C, Yan M, Zhou H, Dang G. Novel Surgical Classification and Treatment Strategy for Atlantoaxial Dislocations. Spine (Phila Pa 1976). 2013;38(21):E1348-56.
7. Ai FZ, Yin QS, Xu DC, Xia H, Wu ZH, Mai XH. Transoral Atlantoaxial Reduction Plate Internal Fixation with Transoral Transpedicular or Articular Mass Screw of C2 for the Treatment of Irreducible Atlantoaxial Dislocation. Spine (Phila Pa 1976). 2011;36(8):E556-62.

EXTRADURAL SPINAL CORD HEMANGIOBLASTOMA: A CASE REPORT AND LITERATURE REVIEW

HEMANGIOBLASTOMA EXTRADURAL MEDULAR: RELATO DE CASO E REVISÃO DE LITERATURA

HEMANGIOBLASTOMA EXTRADURAL DE LA MÉDULA ESPINAL: INFORME DE UN CASO Y REVISIÓN DE LA LITERATURA

Nikolay A. Konovalov,[1] Stanislav U. Timonin,[2] Lyudmila V. Shishkina,[3] Anton G. Nazarenko,[2] Dmitry A. Asyutin,[2] Roman O. Onoprienko,[2] Vasyli V. Korolishin,[2] Bahromhon A. Zakirov,[2] Maria M. Martynova,[2] Stanislav V. Kaprovoy,[2] Arthur L. Pogosyan,[2] Albert A. Batyrov,[2] Islam U. Cherkiev,[2] Evgeni S. Brenyk[2]

1. Neurosurgery Department of the Russian Medical Academy of Post-Graduate Education (RMAPO), head of Neurosurgical Spinal Department of Burdenko Neurosurgical Institute. Moscow, Russia.
2. Neurosurgical Spinal Department of Burdenko Neurosurgical Institute. Kiev, Ukraine.
3. Pathology department of Burdenko Neurosurgical Institute. Kiev, Ukraine.

ABSTRACT

Objective: Hemangioblastoma is a rare vascular sporadically occurring CNS tumor that can be associated with von Hippel-Lindau disease. Hemangioblastomas account for 2-6% of all spinal cord neoplasms and rank third among intramedullary space-occupying lesions. Methods: This was the first time in our practice that we had dealt with paravertebral hemangioblastoma with the sandglass growth pattern. The world literature describes only 3 case of a tumor with this growth pattern. Surgical and diagnostic aspects of patient treatment are considered. Results: During the operation, we adhered to the following stages: localization of the feeding vessel and of the poles of the tumor, surface dissection of the tumor, en bloc resection of the tumor, and hemostasis of the tumor cavity. Conclusions: Hemangioblastoma of extradural localization is a very rare pathology. However, when MRI signs characteristic of a vascular lesion are identified, it is necessary to carry out additional examinations, which may include CT perfusion study and, if required, selective angiography. ***Level of Evidence 5; Case report.***

Keywords: Spinal cord tumor; Hemangioblastoma; Spine; Neurosurgery.

RESUMO

Objetivos: Hemangioblastoma é um tumor vascular raro do SNC, que ocorre esporadicamente e pode ser associada à doença de Von Hippel-Lindau. Hemangioblastomas são responsáveis por 2-6% de todas as neoplasias da medula espinal e na terceira posição entre lesões, ocupando espaço intramedulares da medula espinal. Métodos: Foi a primeira vez em nossa prática que lidamos com hemangioblastoma paravertebral com o padrão de crescimento ampulheta. As fontes da literatura mundial descrevem apenas 3 casos de um tumor com esse padrão de crescimento. Aspectos cirúrgicos e diagnósticos de tratamentos do paciente são considerados. Resultados: Durante a operação, aderiu-se às seguintes fases: o recipiente de alimentação foi encontrado, os pólos do tumor foram encontrados, a dissecação da superfície do tumor foi feita, o tumor foi removido por um único bloco e a hemostasia da cavidade do tumor foi realizada. Conclusões: Hemangioblastoma de localização extradural é uma patologia muito rara, no entanto, quando sinais de MRI característicos de uma lesão vascular são identificados, o que é necessário para levar a cabo um exame suplementar, o qual pode incluir o estudo de perfusão CT e, se necessário, angiografia seletiva. ***Nível de Evidência V; Relato de caso.***

Descritores: *Tumor da medula espinhal; Hemangioblatoma; Coluna vertebral; Neurocirurgia.*

RESUMEN

Objetivo: El hemangioblastoma es un tumor vascular raro del SNC que ocurre esporádicamente y que puede asociarse con la enfermedad de von Hippel-Lindau. Los hemangioblastomas representan el 2%-6% de todas las neoplasias de la médula espinal y están en el tercer lugar entre las lesiones intramedulares que ocupan espacio. Métodos: Esta fue la primera vez en nuestra práctica que tratamos el hemangioblastoma paravertebral con patrón de crecimiento de reloj de arena. La literatura mundial describe solo tres casos de un tumor con este patrón de crecimiento. Se consideran aspectos quirúrgicos y de diagnóstico del tratamiento del paciente. Resultados: Durante la operación, elegimos las siguientes etapas: localización del vaso de irrigación y de los polos del tumor, disección superficial del tumor resección en bloque del tumor y hemostasia de la cavidad tumoral. Conclusiones: El hemangioblastoma de localización extradural es una patología muy rara. Sin embargo, cuando se identifican signos característicos de lesión vascular en la RM, es necesario realizar exámenes adicionales, que pueden incluir estudio de perfusión por TC y, si es necesario, una angiografía selectiva. ***Nivel de Evidencia V; Reporte de caso.***

Descriptores: *Neoplasias de la médula espinal; Hemangioblastoma; Columna vertebral; Neurocirugia.*

Study conducted Neurosurgery Department of the Russian Medical Academy of Post-Graduate Education (RMAPO), head of Neurosurgical Spinal Department of Burdenko Neurosurgical Institute. Moscow, Russia.
Correspondence: Burdenko Neurosurgical Institute, Moscow, Russia. nkonovalov@inbox.ru; md.timonin@gmail.com

http://dx.doi.org/10.1590/S1808-185120181704200490

Received on 05/23/2018 accepted on 08/27/2018

INTRODUCTION

Hemangioblastoma is a rare vascular sporadically occurring CNS tumor that can be associated with von Hippel-Lindau disease. Hemangioblastomas account for 2-6% of all spinal cord neoplasms and rank third among intramedullary space-occupying lesions of the spinal cord. This was the first time in our practice that we had dealt with paravertebral hemangioblastoma with the sandglass growth pattern. The world literature describes only 3 case of a tumor with this growth pattern.

Clinical Case

Patient N, 56 y.o., was admitted to the Burdenko Scientific Research Institute of Neurosurgery on September 3, 2014 with complaints of pain in the lumbosacral region irradiating to the left leg, as well as sensation disorders manifesting as hypostasis on the posterior surface of the left thigh and lower leg. It is follows from the anamnesis that the back pain had disturbed the patient for a long time, gradually intensifying until eventually, the pain syndrome became permanent. Multiple drug therapy courses were used to treat spinal osteochondrosis. No improvements in the patient's state after therapy were noted. Since 2006, the pain has intensified, starting to occur at rest, when sitting and lying down. In August 2013, the pain became particularly intense, and no significant effects of conservative therapy were achieved. In view of this, MRI study of the lumbosacral spine was performed, revealing an extradural space-occupying lesion with paravertebral proliferation at the level of the L4-L5 vertebrae in the left intervertebral foramen (Figure 1). The neoplasm was oval in shape, with dimensions: 16x25x10 mm. Spinal angiography was performed with contrast in the space-occupying lesion vasculature at the L4 vertebra level. The patient was hospitalized in the neurosurgical department nearest to the place of residence for tumor resection. An attempt to resect the tumor failed. Findings of the collected tissue histological study corresponded to ganglioneuroma.

Surgery

The patient was placed in the prone position on the operating table, under complex anesthesia with endotracheal lung ventilation. The level of the tumor localization was determined using an intraoperative O-arm (Medtronic) CT scanner. The images were taken in the lateral and frontal planes in the 2D mode. A paramedian skin incision was performed on the left, a few centimeters from the scar from the previous operation. The tumor was accessed using an operating microscope and a Caspar retractor. The use of this expander helped minimize trauma to the surrounding tissues. Hemilaminectomy was performed on the left at the level of the L4 vertebral arch, using microsurgical instruments and a high-speed Zimmer drill. The 3 x 2 cm prolate orange tumor was visualized. The tumor was located in the intervertebral opening L4-L5 and resembled a neurinoma in form. The extradural part of the L4 root on the left was determined as the growth zone. During detachment of the tumor along the perimeter, a large vessel feeding the tumor was detected. This vessel was coagulated and incised. Ligation was applied to the proximal part of the tumor and the root, after which the tumor and the nerve root were coagulated and excised en bloc (Figure.2). A hemostatic material was placed in the bed of the excised tumor. The wound was then closed by the standard procedure.

In the postsurgical period, regression of the pain syndrome was noted. The patient was activated on the first day after the surgery. Seven days after the operation, the patient was discharged in a satisfactory condition. Histological diagnosis: Hemangioblastoma. In the 3 months after the surgery, a control MRI study was performed (Figure 3).

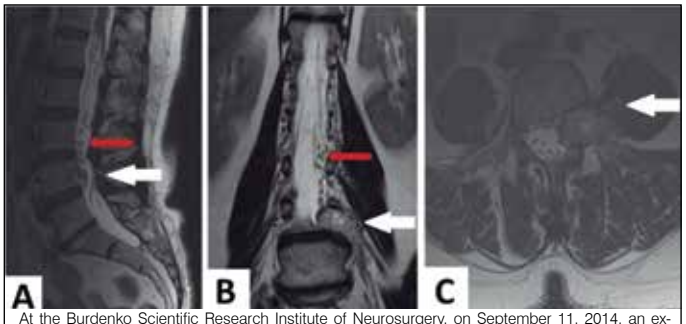

Figure 1. Hemangioblastoma of the L4 nerve root. A series of MRI scans performed in the sagittal, frontal and axial projections in the T2 mode (A, B, C) showed an extradural, hypo-intensive space-occupying lesion at the level of the L4-L5 vertebrae with hyperintense foci and paravertebral growth to the left of the dumbbell type. In the sagittal projection (A) the intense tumor vasculature is clearly seen, which corresponds to the multiple zones of the hypointense signal in the T2 mode. (red arrow)

Histological characteristics of the tumor

Histological examination confirmed the macroscopic diagnosis of hemangioblastoma. The tumor structure consists of two types of cells: stromal cells with an optically empty cytoplasm, and a large number of hemangioblasts (Figure 4).

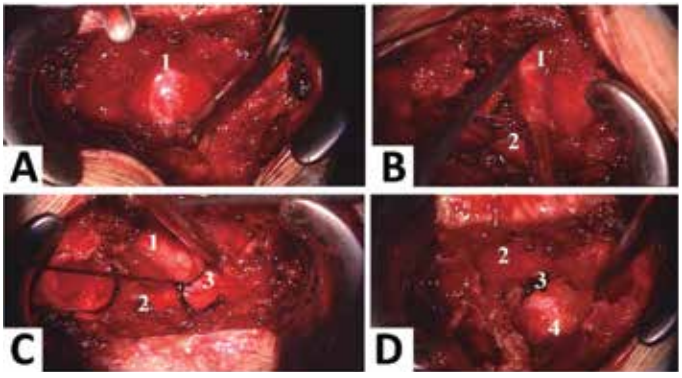

Figure 2. Stages of the surgery: A and B - detachment and mobilization of a solid part of the tumor, B - ligation of the L4 root tumor cervix, D - excision of the tumor with the root. 1- solid part, 2 - L4 root, 3 - root sleeve, 4 - tumor bed.

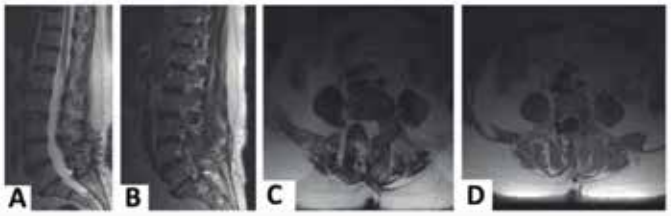

Figure 3. A series of MRI scans done in the sagittal and axial projections in the T2 mode (A, B, C, D) shows the state after radical excision of hemangioblastoma.

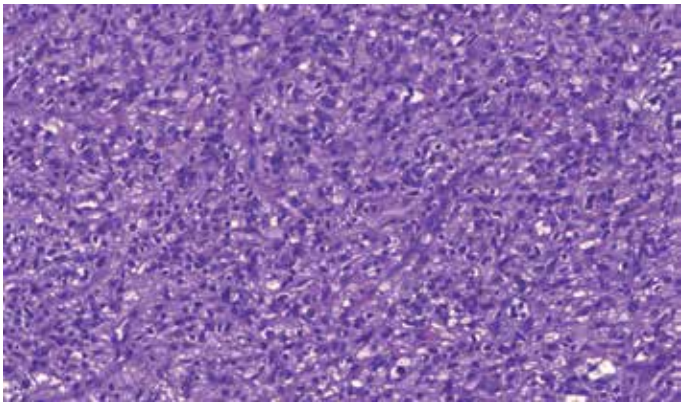

Figure 4. Hemangioblastoma, staining with hematoxylin and eosin, X200 magnification.

The tumor (Figure 5 – on the left, marked with a red arrow) was surrounded by a thin layer of a fibrous tissue with closely adjoining nervous tissue fragments and ganglion cells congestion (on the right, marked with a green arrow).

During the study, an adjacent nerve trunk was detected, Pluta, R.M. reports the same histological findings (Figure 6).[2]

DISCUSSION

Hemangioblastoma of the spinal cord belongs to a class of highly vascularized tumors with predominant intramedullary localization. In our case, the tumor was situated paravertebrally, demonstrated the sandglass growth pattern, and had no connection with the dura mater. We performed a world literature search and found case studies of three patients with a similar localization of space-occupying lesions No. 1, 2, 3. Below is the table with these patients' data, clinical status and the surgical treatment outcome (Table 1).

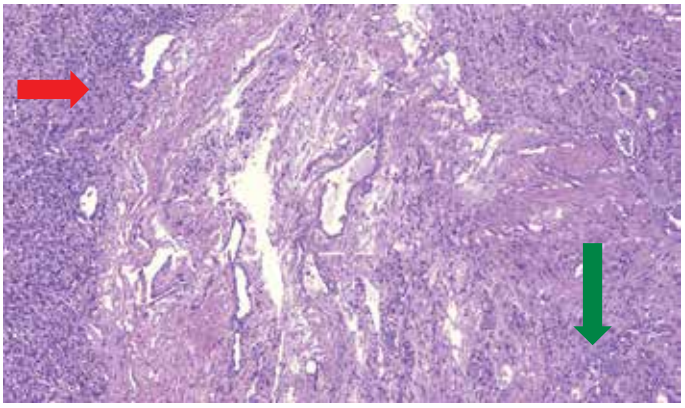

Figure 5. Hemangioblastoma and accumulation of ganglion cells, staining with hematoxylin and eosin, X100 magnification.

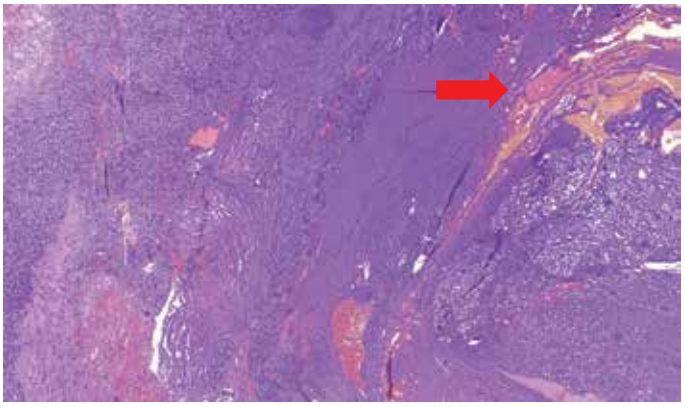

Figure 6. Hemangioblastoma and adjacent nerve column, staining with hematoxylin and eosin, X50 magnification.

Clinical pattern

In Case Study No.1, an acute onset of the disease was noted with a severe pain syndrome developing for 2 weeks, after which the patient was hospitalized in a neurosurgical hospital. In the remaining Case Studies No. 2 and 3 as well as in the case study of our patient, a long case history was observed lasting from 2 to 20 years. The tumor manifested itself as radiculopathy in the form of a pain syndrome in the lumbosacral spine, irradiating to the leg, accompanied by sensation disorders. In Case Study No. 2, pelvic organ dysfunction was recorded. Such symptoms are possible with any tumor in this location, therefore in the primary examination stage, pelvic organ dysfunction is not a specific criterion for radicular hemangioblastoma.

X-ray study

In Case Studies No.3 and 4 at the preoperative stage, according to the MRI study, a presumptive diagnosis was established: neurogenic tumor - neurinoma (schwannoma) of the spinal root. The patient with von Hippel-Lindau disease had multiple hemangioblastomas of the central nervous system. The authors therefore suggest performing the correct histological diagnosis at the pre-surgical level. Our patient was admitted to the clinic with a diagnosis of gangioneuroma of the L4 root with paravertebral growth, since after the first surgery, a corresponding histological diagnosis was established.

After our analysis of the X-ray data, the following conclusions were made. First, all studies should be enhanced by a contrast agent. Secondly, detection of pathologically enlarged convoluted vessels within the spinal canal around the lesion is a pathognomonic sign of hemangioblastoma. The vessels are best visualized in the T2 mode. Thirdly, a solid component of the tumor has a hypo- or iso-intensive MR signal in the T1 mode, and the cystic cavities have a signal similar to the CSF in the T1 and T2 modes, or a more intense signal in the T2 mode. Identification of at least one of the listed MRI signs suggests a vascular pattern of the tumor, and selective angiography may be indicated.

Peculiarities of extradural hemangioblastoma resection

Extramedullary hemangioblastoma is a sufficiently rare pathology, therefore there is no standard for such tumor resection. We use the following principles for the tumor resection: first, it is necessary to detach the feeding vessel; in hemangioblastomas this vessel is the radicular artery, running parallel to the radix at the level of the tumor location. The second stage is to separate the tumoral poles, while preserving the enlarged drainage veins of the tumor. Manipulation inside the tumor capsule is dangerous due to the possibility of severe bleeding, which is usually difficult to control and can completely obscure the entire field of vision. Hemangioblastomas are encapsulated and can be easily separated from surrounding tissues. After excision of the tumor, a crater is formed - the tumor bed, which is examined to stop bleeding from small vessels. Hemostasis in this situation must be achieved with the help of hemostatic materials, abstaining from use of bipolar coagulation.

This was the first instance, in our practice, of a hemangioblastoma with extradural location. Therefore, we used the microsurgical

Table 1. Review of publications describing treatment of radicular hemangioblastomas of the spinal cord.

Author and year	Case study number	Sex	Age (y.o.)	Anamnes morbi (month)	Localization	VHL (von Hippel-Lindau)	Presumptive diagnosis before surgery	AG with embolization	Clinical pattern	Catamnesis (months)	Results of treatment
Ryszard M. Pluta 2003	1	F	38	120	ED S1-S2 on the left.	+	Hemangioblastoma	+	RPS on S1-2, SN.	12	RPS regression
Masaaki Chazono 1999	2	F	48	24	ED-SG L5 on the left.	-	Neurogenic tumor (neurofibroma, Schwannoma)	-	MD, SD	12	MD regression
María Román-de Aragón 2014	3	M	48	1	ED-SG L4 on the right.	-	neuroma	+	PS, RPS, SD, PODS	36	PS, RPS, SD, PODF regression
NA Konovalov 2016	4	F	56	240	ED-SG L4 on the left	-	paraganglioma	-	PS, RPS	3	PS, RPS regression

ED - extradural location, SG – dumbbells type of tumor, PS - pain syndrome, RPS - radicular pain syndrome, SD - sensation disorders, MD - motor disorders, PODF - pelvic organs dysfunction.

resection technique, according to the principle of the sandglass tumor growth pattern. Unfortunately, we did not perform embolization of the feeding vessel of the tumor prior to surgery. Therefore, when the paravertebral part of the lesion extending beyond the intervertebral foramen was detached, the radicular artery feeding the tumor started bleeding. The bleeding was successfully stopped by bipolar coagulation. In the next stage, we detached a portion of the tumor adjacent to the tumor sac and applied a ligature to the root making up the stroma of the tumor, to prevent liquorrhea from emerging from the root sleeve. In our case, it was not possible to detach the hemangioblastoma from the nerve root, as the two were closely fused. Therefore, the hemangioblastoma was excised together with the L4 root. Despite the root excision, no negative symptoms were noted, such as intensification of the muscular weakness of the left leg.

Outcomes of surgical treatment

The result of surgical treatment in the cases cited in the literature is total resection of the tumor in this localization, but there may be a slight neurological deficit, since the tumor is usually resected with the root from which it originates.

CONCLUSIONS

Hemangioblastoma of extradural localization is a very rare pathology. However, when MRI signs characteristic of a vascular lesion are identified, it is necessary to carry out an additional examination, which may include CT perfusion study and, if required, selective angiography. If hemangioblastoma with clearly differentiated feeding vessels is visualized, embolization is necessary, to reduce risks of intraoperative bleeding.

All authors declare no potential conflict of interest related to this article.

CONTRIBUTION OF THE AUTHORS: Each author made significant individual contributions to this manuscript. NAK (0000-0003-0824-1848)* and SUT were the main contributors in the drafting of the manuscript. LVS (0000-0001-7045-7223)* performed the histological analyses. AGN (0000-0002-3726-5761)*, DAA, ROO performed the surgery, VVK (0000-0001-5777-6561)* followed up the patients and BAZ gathered clinical data. MMM (0000-0002-2259-3842)*, SVK, and ALP evaluated the data from the statistical analysis. AAB, IUC, ESB performed the literature search and review of the manuscript, and contributed to the intellectual concept of the study. *ORCID (Open Researcher and Contributor ID).

REFERENCES

1. Mehta GU, Asthagiri AR, Bakhtian KD, Auh S, Oldfield EH, Lonser RR. Functional outcome after resection of spinal cord hemangioblastomas associated with von Hippel-Lindau disease. J Neurosurg Spine. 2010;12(3):233-42.
2. Pluta RM, Wait SD, Butman JA, Leppig KA, Vortmeyer AO, Oldfield EH, Lonser RR. Sacral hemangioblastoma in a patient with von Hippel-Lindau disease. Case report and review of the literature. Neurosurg Focus. 2003;15(2):E11.
3. Chazono M, Shiba R, Funasaki H, Soshi S, Hattori A, Fujii K. Hemangioblastoma of the L5 nerve root. Case illustration. J Neurosurg Spine. 1999;90(1):160.
4. Román-de Aragón M, Márquez T, Isla A, Gómez-de la Riva Á. Hemangioblastoma radicular extraforaminal de la raíz L4 derecha. Neurocirugía. 2014;25(6):286-9.
5. Kornienko VN, Pronin IN. Diagnostic neuroradiology. Berlin: Springer-Verlag Berlin Heidelberg; 2009.

Revisores "*ad-hoc*" da Revista Coluna Columna em 2018

O aprimoramento da qualidade da Revista Coluna/Columna depende de uma série de fatores. Um deles, absolutamente fundamental, é a participação ativa e eficiente de revisores de alto padrão técnico e científico.

Agradecemos, em nome da Revista Coluna/Columna e da Sociedade Brasileira de Coluna, aos profissionais que colaboraram durante o ano de 2018.

Dr. Helton L. A. Defino
Editor Científico

Dr. Sérgio Daher
Editor Executivo

- Andres Edgar Rodriguez Fuentes, Univ. de São Paulo (Ribeirão Preto, SP, Brasil)
- Asdrubal Falavigna, Universidade de Caxias do Sul, (Caxias do Sul, RS, Brasil).
- Asdrúbal Silveri, Centro de Deformidades de Columna (Montevidéo, Uruguai)
- Alexandre Fogaça Cristante, Instituto de Ortopedia e Traumatologia, Faculdade de Medicina da Universidade de São Paulo (FMUSP)
- Carlos Henrique Maçaneiro, Univ. da Região Joinville (Joinville, SC, Brasil)
- Carlos Henrique Ribeiro, Hosp. Municipal Salgado Filho (Rio de Janeiro, RJ, Brasil)
- Carlos Umberto Pereira, Univ. Federal de Sergipe (Aracaju, SE, Brasil)
- Carlos Tello, Sociedad Ibero Latinoamericana de Columna (Buenos Aires, Argentina)
- Carolina Kolberg, Federación Latino Americana de Quiropráctica (Brasilia, DF, Brasil)
  Délio Eulálio Martins, Univ. Federal de São Paulo (São Paulo, SP, Brasil)
- Enguer Beraldo Garcia, Santa Casa de Belo Horizonte (Belo Horizonte, MG, Brasil)
- Erasmo de Abreu Zardo, Pontifícia Univ. Católica (Porto Alegre, RS, Brasil)
- Fernando Antonio Mendes Façanha Filho, Univ. Federal do Ceará (Fortaleza, CE, Brasil)
- Herman Michael Dittmar Johnson, Centro Médico Puerta de Hierro (Zapopan, Jalisco, México), Universidad de Guadalajara (Guadalajara, México)
- José Castro Guimarães Consciência, Hosp. de Egas Moniz (Lisboa, Portugal)
- Luciano Miller Reis Rodrigues, Faculdade de Medicina do ABC (Santo André, SP, Brasil)
- Luiz Roberto Gomes Vialle, Pontifícia Univ. Católica (Curitiba, PR, Brasil)
- Marcelo Wajchenberg, Univ. Federal de São Paulo (São Paulo-SP-Brasil)
- Mauricio Pagy de Calais Oliveira, Centro Mineiro de Cirurgia da Coluna (Belo Horizonte, Brasil)
- Murilo Tavares Daher, Departamento de Ortopedia da Universidade Federal de Goiás (Goiânia, GO, Brasil)
- Rodrigo Amaral, Instituto de Patologia da Coluna – IPC (São Paulo, SP, Brasil)
- Robert Meves, Faculdade de Ciências Médicas da Santa Casa de São Paulo (FCMSCSP) (São Paulo, SP, Brasil)
- Xavier Soler I Graells, Univ. Federal do Paraná (Curitiba, PR, Brasil)